

U. PORTO



INSTITUTO DE CIÊNCIAS BIOMÉDICAS ABEL SALAZAR
UNIVERSIDADE DO PORTO

Relatório Final de Estágio
Mestrado Integrado em Medicina Veterinária

MEDICINA E CIRURGIA DE ANIMAIS DE COMPANHIA

Joana Filipa Nogueira Portugal de Sousa

Orientador:

Prof. Margarida Duarte Cerqueira Martins de Araújo

Co-orientadores:

Dr. Jordi Manubens Grau (Hospital Veterinari Molins)

Dr. Alfred Legendre (John & Ann Tickle Small Animal Teaching Hospital, University of Tennessee)

Porto 2015

U. PORTO



INSTITUTO DE CIÊNCIAS BIOMÉDICAS ABEL SALAZAR
UNIVERSIDADE DO PORTO

Relatório Final de Estágio
Mestrado Integrado em Medicina Veterinária

MEDICINA E CIRURGIA DE ANIMAIS DE COMPANHIA

Joana Filipa Nogueira Portugal de Sousa

Orientador:

Prof. Margarida Duarte Cerqueira Martins de Araújo

Co-orientadores:

Dr. Jordi Manubens Grau (Hospital Veterinari Molins)

Dr. Alfred Legendre (John & Ann Tickle Small Animal Teaching Hospital, University of Tennessee)

Porto 2015

Resumo

O relatório que aqui se apresenta corresponde ao resultado detalhado do estágio que desenvolvi na área de Medicina e Cirurgia de Animais de Companhia.

Inserido no 6º ano do Mestrado Integrado em Medicina Veterinária, o trabalho em análise teve a duração total de dezasseis semanas, repartidas por duas instituições distintas: Hospital Veterinari Molins (HVM), em Barcelona, durante nove semanas; University of Tennessee Veterinary Medical Center (UTVMC), em Knoxville, durante sete semanas.

Ao longo deste período foi possível acompanhar e analisar um número significativo de casos clínicos, definindo, a partir daí, a base empírica a trabalhar. De acordo com a dimensão e objetivos pré-estabelecidos para a realização de uma reflexão desta natureza, optou-se por centrar esta análise na apresentação, caracterização e discussão de cinco casos clínicos concretos, três dos quais desenvolvidos no HVM e os restantes dois na UTMVC.

No HVM realizaram-se rotações na área de medicina interna, cardiologia e pneumologia, cirurgia e traumatologia, neurologia, dermatologia e oftalmologia. Além desta componente mais prática, foi, também, concedida a oportunidade de assistir presencialmente a consultas e acompanhamento dos casos clínicos correspondentes. Neste sentido, prestou-se a assistência na execução de diagnósticos e tratamentos dos pacientes, na realização de radiografias, tomografias computadorizadas e fluoroscopia, bem como houve a possibilidade de observar cirurgias e auxiliar no laboratório.

Relativamente ao trabalho ocorrido no UTMVC, efetuaram-se rotações na área científica de oncologia, cardiologia, neurologia e oftalmologia. Neste espaço de natureza académica e clínica, a convivência com a responsabilidade desta, espero, futura atividade profissional foi, progressivamente, aumentando, ficando esta componente bem exemplificada na confiança atribuída na realização de consultas e nas abordagens diagnósticas e terapêuticas que tive a oportunidade de desenvolver.

A experiência que aqui se descreve e analisa em pormenor, além de possibilitar o meu desenvolvimento científico e académico envolveu uma grande componente pessoal, sendo, desta forma, impossível de separar estas práticas de distinta natureza, conjugando-as num único e, acredito, conseguido propósito, a minha evolução profissional.

Agradecimentos

Aos meus pais que sempre tiveram orgulho em mim e acreditaram nas minhas capacidades. Que me incentivaram a seguir esta carreira e me dão forças para continuar a seguir sempre em frente e a ser cada vez melhor. Agradeço-lhes também por me terem proporcionado viver várias experiências enriquecedoras quer a nível profissional quer pessoal.

À minha irmã que sempre me apoiou nos momentos difíceis e pelas palavras de conforto que me acalmaram nos momentos mais stressantes. Ao Mário, meu cunhado, que esteve sempre disponível quando o meu computador teimava em não me ajudar.

A toda a minha restante família por estarem sempre presentes dos momentos mais importantes da minha vida.

Ao Bruno por ter estado ao meu lado todos estes anos e me ter “aturado” durante todo o meu percurso académico.

À Maria João pela amizade e preocupação mantida desde os tempos de juventude.

Às amigas Sofia, Ana, e Soraia pelas noitadas e jantaradas, queimas e latas passadas em Coimbra. E claro, pelas tardes de estudo no Samambaia.

À Ritinha por todas as férias de verão passadas na companhia uma da outra.

À minha amiga Yvette agradeço pela sua grande amizade, pelos seus valiosos conselhos e conversas e pelas inúmeras e fantásticas aventuras jamais inesquecíveis que passámos juntas.

As minhas *Best* pelos serões que passámos repletos de gargalhadas e boa disposição. À Ana Rebelo pelos passeios dados nos Açores e Barcelona e pelas peripécias e momentos bem passados em Sant Vicenç dels Horts. À Ana Salazar pelas conversas intermináveis de *viber* que tornaram os dias mais alegres e pela sua capacidade de me fazer rir.

À Orquidea por ser uma amiga amorosa e atenciosa e que está sempre pronta a ajudar.

À *Las Francesiñas* e a todo pessoal magnífico que me cruzei nos Apartamentos Windover. Sem vocês não ia ser a mesma coisa.

À Professora Margarida por toda a preocupação, disponibilidade e ajuda dada ao longo de todo o estágio.

A todo o *staff* do HVM e UTVMC por me terem recebido tão bem e proporcionado a oportunidade de poder fazer parte da sua equipa. Em especial ao Dr. Legendre e Dr. Jordi pelo carinho e preocupação mostrado ao longo de todo o estágio.

E por último, quero agradecer à mais fiel das companheiras, a Princesinha de S. Martinho, Sacha Maria, por me ter “mostrado” que o amor que se pode sentir por um ser vivo não tem barreiras nem limites, que é tão grande que mal cabe na alma e que nos faz explodir de alegria e felicidade. Obrigada por todas as lambidelas e abanicos de rabo. Quando partiste uma parte de mim deixou de existir.

A todos, muito obrigada.

Lista de Abreviaturas

% - percentagem

°C - graus Celsius

< - menor

> - maior

≥ - maior ou igual

” - segundos

® - produto registado

µg – micrograma

µl – microlitro

AgNORs – regiões nucleares organizadas argirofílicas

AINES – anti-inflamatórios não esteroides

BID – duas vezes ao dia

CAAF – citologia por agulha fina

cm – centímetro

dl – decilitro

DV – dorso-ventral

ELISA – Enzyme-linked immunosorbent assay

et al. – entre outros

FDA – Food and Drug Administration

FELV – vírus da leucemia felina

FiO₂ – fração de oxigénio inalado

fl - fentolitro

FIV – vírus da imunodeficiência felina

g - grama

h - hora

HVM – Hospital Veterinari Molins

I:E – inspiração:expiração

Ig - imunoglobulina

IM – intramuscular

IV - intravenoso

kg – kilograma

L - litro

LL – latero-lateral

m² – metro quadrado

MAD – membro anterior direito

MAE – membro anterior esquerdo

mEq - miliequivalente

mg – miligrama

min - minuto

ml – mililitro

mm - milímetros

mmHg - milímetros de mercúrio

NaCl – cloreto de sódio

OU – ambos os olhos

PCNA – antígeno nuclear de proliferação celular

PCR – Polymerase chain reaction

PO – via oral (*per os*)

ppm – pulsações por minuto

QID – quatro vezes ao dia

rpm – respirações por minuto

SC – subcutânea

SID – uma vez ao dia

SRD – sem raça defenida

TID – três vezes ao dia

TRC – tempo de repleção capilar

UTVMC – University of Tennessee Veterinary Medical Center

Índice

Resumo.....	iii
Agradecimentos.....	iv
Lista de Abreviaturas.....	v
Caso Clínico 1: Gastroenterologia – Gastroenterite infecciosa por <i>Parvovirus</i>	1
Caso Clínico 2: Pneumologia – Asma Felina.....	7
Caso Clínico 3: Dermatologia - Sarna demodécica.....	13
Caso Clínico 4: Oncologia - Mastocitoma cutâneo.....	19
Caso Clínico 5: Oftalmologia – Glaucoma Primário.....	25
Anexo I: Gastroenterologia – Gastrite infecciosa por <i>Parvovirus</i>	31
Anexo II: Pneumologia – Asma felina.....	32
Anexo III: Dermatologia – Sarna demodécica.....	34
Anexo IV: Oncologia - Mastocitoma cutâneo.....	35
Anexo V: Oftalmologia – Glaucoma Primário.....	38

Caso Clínico 1: Gastroenterologia – Gastroenterite infecciosa por *Parvovírus*

Caraterização do animal: Maria era um canídeo, SRD, fêmea inteira, de 10 meses de idade com 14 kg de peso. **Motivo da consulta / Anamnese:** A Maria apresentou-se à consulta no HVM, referenciada por outra clínica, com história de perda de apetite, apatia, vômitos e diarreia com sangue. No dia anterior tinha ido ao seu veterinário habitual que a medicou com maropitant (1 mg/kg SC, SID) e soro SC mas, por não ter internamento 24h, sugeriu aos proprietários levarem a Maria ao HVM a fim de poder ficar internada e sob vigilância médica. A Maria vivia com mais um gato numa moradia com acesso a uma área exterior privada, tendo apenas contacto com outros cães durante os seus passeios à rua. Estava corretamente vacinada (3 doses) e desparasitada interna e externamente. Não foram descritos antecedentes médicos ou cirúrgicos. Não realizou nenhuma viagem e não tinha acesso a lixo ou a produtos tóxicos. O seu apetite era reduzido, sendo alimentada com uma ração húmida de supermercado, e o seu comportamento encontrava-se alterado estando mais parada e com menos vivacidade. Os proprietários também referiram que os vômitos ocorriam após as refeições e as diarreias haviam começado há dois dias, sendo que o primeiro episódio com sangue ocorreu passado 24 horas, altura em que decidiram levá-la ao veterinário. Não foram relatadas alterações na anamnese dirigida aos restantes sistemas. **Exame de estado geral:** *Atitude em estação, movimento e decúbito:* normal; *Estado mental:* normal; *Temperamento:* linfático; *Condição corporal:* normal a magra; *Movimentos respiratórios:* 20 rpm, costo-abdominais, regulares, rítmicos, relação I:E normal, sem uso da prensa abdominal de apoio nem de outros músculos acessórios da respiração; *Pulso:* 124 ppm, bilateral, regular, sincrónico, forte, rítmico e simétrico; *Auscultação cardio-respiratória:* normal; *Temperatura:* 38.9°C com reflexo e tónus anal normais e termómetro evidenciando fezes moles sanguinolentas; *Desidratação:* <5%; *Mucosas:* rosadas, húmidas com TRC <2"; *Gânglios linfáticos:* normais; *Palpação abdominal:* presença de dor abdominal; *Olhos e cavidade oral:* normais; *Ouvidos:* normais. Os restantes parâmetros do exame dirigido ao aparelho digestivo encontravam-se normais. **Lista de problemas:** Vômito, diarreia com hematoquezia, anorexia, apatia e dor abdominal. **Diagnósticos diferenciais:** Gastroenterite infecciosa de origem vírica (*Parvovírus*, *Coronavírus*, *Rotavírus*, esgana), parasitária (*ascarídeos*, *ténias*, *coccídeos*) ou bacteriana (*Salmonella* spp., *Clostridium* spp., *Campylobacter* spp.); corpo estranho gastrointestinal; intussusceção; indiscrição alimentar; trauma. **Exames complementares:** Hemograma e Bioquímica: leucopenia, hipoproteinemia e hipoalbuminemia no 2º e 3º dias de internamento (Anexo I, Tabela 1 e 2); Pressão arterial sistólica à chegada: 110 mmHg; Teste rápido comercial (ELISA) para pesquisa de antigénio *parvovírus*: resultado positivo. **Diagnóstico final:** Gastroenterite infecciosa por *Parvovírus*. **Prognóstico:** Reservado. **Tratamento:** A Maria ficou em regime de internamento com o objetivo de ser iniciada uma

terapêutica adequada ao seu quadro clínico e de forma a controlar as pressões arteriais sistólicas e sintomatologia associada. O tratamento foi iniciado com lactato de ringer (LR) a uma taxa de 5ml/kg/h, IV (taxa de manutenção associada à taxa de reposição de fluídos, considerando o volume de perdas por vômito e diarreia), que se manteve até ao final do internamento, e terapia farmacológica com maropitant (1 mg/kg, SC, SID) durante 3 dias. No 1º dia de internamento apresentou um episódio de diarreia com hematoquezia e vômitos com conteúdo biliar. No 2º dia de internamento a Maria continuou com vômitos, diarreias líquidas sanguinolentas e teve um pico de febre (40,2°C). Surgiu leucopenia, hipoproteinemia e hipoalbuminemia pelo que foi adicionada ampicilina (25 mg/kg, IV, TID) e ranitidina (2 mg/kg, IV, TID). A pressão arterial sistólica baixou durante a noite, registando-se o valor de 60 mmHg, tendo-se adicionado hidroxietilamido (0.5 ml/kg/h, infusão contínua, IV) ao soro. No 3º dia, a leucopenia, hipoproteinemia e hipoalbuminemia mantiveram-se, manifestou um episódio de diarreias líquidas amareladas continuando com episódios de vômitos pelo que suplementaram ao soro metoclopramida (1.5 mg/kg/dia, infusão contínua, IV). No 4º dia houve uma melhoria no quadro clínico de Maria, o hemograma e a bioquímica apresentaram-se dentro dos valores normais e a pressão arterial sistólica controlada, mantendo-se assim a mesma medicação. Não vomitou nem teve diarreia e conseguiu comer um pouco de ração húmida *recovery*. No 5º dia foi retirada a ampicilina da medicação e apenas manifestou um episódio de regurgitação de conteúdo salivar e água. No último dia a Maria já estava mais ativa e começou a comer com mais apetite. Pela manhã foi retirado o soro ficando em observação até ao final do dia para verificar se as pressões se mantinham estáveis. Teve alta sem medicação, tendo sido recomendado fazer uma dieta branda com arroz e frango cozido em pequenas quantidades e várias vezes ao dia.

Discussão: A parvovirose é uma doença infecciosa muito comum em cães e é responsável por uma elevada morbidade e mortalidade em animais jovens.¹ É causada pelo parvovírus canino (PVC), um vírus de pequenas dimensões, sem envelope e constituído apenas por uma cadeia de DNA.¹ São conhecidos dois biótipos de parvovírus canino, o PVC-1 relativamente não patogénico e associado a quadros gastrointestinais e respiratórios e o PVC-2 responsável pelos sinais clássicos de parvovirose.² O PVC-2 possui ainda 3 variantes antigénicas, 2a, 2b e 2c.² Atualmente, o PCV-2b e PCV-2c são as variantes mais comuns na maioria dos países.³ Acredita-se que o PVC-2c é a variante antigénica com maior virulência e causadora de maior mortalidade mesmo em animais vacinados.^{1,4} Num pequeno estudo publicado por Markovich *et al.* (2012) demonstrou-se não haver diferenças significativas na severidade dos sinais clínicos entre as variantes 2b e 2c. A parvovirose pode surgir em cães de qualquer idade, sexo ou raça, contudo cães entre as 6 semanas e os 6 meses são os mais suscetíveis à infeção.^{1,4} Certas raças estão mais predispostas como Rottweiler, Doberman Pinscher, Pit Bull, Labrador Retriever

e Pastor Alemão.² No entanto, apesar de a Maria não ser cruzada com nenhuma dessas raças foi contaminada. A transmissão do PCV-2 ocorre por via fecal-oral (transmissão direta) ou oronasal (transmissão indireta) por exposição a fómites contaminadas com fezes.¹ Tem um período de incubação que varia dos 3 aos 14 dias e a excreção fecal começa 3 a 4 dias após exposição ao vírus⁴ e continua até um período máximo de 3 a 4 semanas¹. Cães com infecção subclínica também podem excretar o vírus nas fezes.⁴ A replicação do vírus começa no tecido linfóide da orofaringe, nos gânglios linfáticos mesentéricos e timo disseminando-se, via hematogénia, para as criptas intestinais do intestino delgado induzindo virémia 1 a 5 dias após a infecção.¹ Uma vez instalada a virémia o vírus replica-se nas células epiteliais da cavidade oral, língua, esófago, criptas do intestino delgado, pulmões, fígado, rins, tecido linfóide, medula óssea, timo e nos animais jovens (com menos de 8 semanas) nas células do miocárdio.⁴ A destruição do epitélio intestinal leva a diminuição da absorção, aumento da permeabilidade e inflamação produzindo vômitos e diarreias, muitas das quais com sangue.³ A perda da barreira intestinal permite a translocação bacteriana e absorção de endotoxinas para a circulação sistêmica podendo levar a septicémia, endotoxémia, síndrome da resposta inflamatória sistêmica, coagulação intravascular disseminada (CID) e morte.⁴

No início da doença os sinais clínicos não são específicos e incluem anorexia, depressão, letargia e febre.¹ Posteriormente ocorrem vômitos e diarreias (mucoídes ou hemorrágicas) que levam à perda de líquidos e proteínas causando desidratação e choque hipovolémico.^{1,4} A maioria das alterações hematológicas ocorrem devido à destruição das células progenitoras hematopoiéticas na medula óssea e timo.¹ A neutropenia e linfopenia tornam o animal suscetível a sérias infecções bacterianas.² Os animais também podem apresentar anemia, principalmente nas fases mais tardias da doença, e hipoproteinemia.^{1,4} Estas podem ser desenvolvidas a partir das hemorragias intestinais e hemodiluição pela fluidoterapia.^{1,4} Os vômitos e as diarreias conduzem a desequilíbrios eletrolíticos nomeadamente a hipocalcemia e em menor grau a hiponatremia e hipocloremia.^{1,4} A hipocalcemia contribui para a depressão e fraqueza do animal.¹ A desidratação leva a azotémia pré-renal.⁴ Muitos cães apresentam dor abdominal que pode ser secundária a gastroenterite aguda ou a intussusceção.⁴ A intussusceção e a presença de corpos estranhos fazem parte dos diagnósticos diferenciais para a parvovirose. Para descartar estas situações são realizadas radiografias e ultrassonografias abdominais. No caso da Maria, devido aos sinais clínicos apresentados, história clínica e à grande incidência de casos de parvovirose recebidos no HVM, o primeiro método diagnóstico realizado foi o teste comercial para pesquisa de antígeno *parvovírus*. Na presença do resultado positivo não foram realizados mais testes, mas caso o resultado fosse negativo o passo seguinte seria a realização das radiografias e ultrassonografias.

De um modo geral, o diagnóstico presuntivo da parvovirose é feito com base na anamnese, sinais clínicos e análises laboratoriais.³ Para obter um diagnóstico definitivo são utilizados testes que detetam o PVC nas fezes de cães infetados, testes serológicos, e em caso de morte, necropsia com histopatologia.¹ A microscopia eletrônica das fezes deteta a presença do vírus mas não distingue o PVC-1 do PVC-2 por serem morfologicamente iguais.² Os testes serológicos que medem os anticorpos anti-PVC (IgM e IgG) são pouco utilizados porque a maioria dos cães estão vacinados ou já foram expostos ao vírus, dando muitos falsos positivos.^{1,4} O teste imunoenzimático (ELISA) é o teste mais usado pois é barato, rápido e relativamente preciso.⁴ Este teste deteta os antígenos PVC-2b e PCV-2c em amostras fecais^{2,5} e a sensibilidade para detetar cada variante antigénica não difere significativamente.⁵ O teste realizado na Maria foi o SNAP Parvo, INDEXX que deteta as três variantes antigénicas (PVC-2a, 2b, 2c).⁴ O teste ELISA tem uma sensibilidade baixa (81,8%) e uma especificidade alta (100%).⁵ Os falsos negativos estão associados ao aparecimento de anticorpos que se ligam ao antígeno do PVC, impedindo a ligação dos anticorpos presentes no teste, e também quando a excreção viral é intermitente ou quando são realizados no início da doença.^{2,4} Na presença de resultados negativos o teste deve ser repetido em cães suspeitos de padecer uma infeção por parvovírus.² O uso de vacinas vivas modificadas pode levar a falsos positivos por 5 a 15 dias após a vacinação.² No entanto, um estudo realizado em 64 cães vacinados com seis diferentes vacinas PVC-2 vivas modificadas, o kit SNAP Parvo, INDEXX não detetou PVC-2 nas fezes, ou seja não foi detetada nenhuma reação cruzada (folheto informativo do kit SNAP Parvo, INDEXX). Dessa forma, dada a elevada especificidade do teste ELISA e a improbabilidade de produzir falsos positivos secundários à vacinação, um resultado positivo é indicativo de infeção verdadeira. O PCR é o teste mais sensível, deteta 90% dos animais infetados, e pode ser usado quando o teste ELISA é negativo mas há fortes evidências de parvovirose.⁴ No entanto, existe reação cruzada com o PCR e as vacinas vivas modificadas.⁴

A taxa de mortalidade em cães infetados sem tratamento é maior de 90%.⁴ Quando a doença é diagnosticada atempadamente e instituída uma terapia agressiva as taxas de sobrevivência sobem para os 80 a 95%.⁴ Um vez que não existe um tratamento específico para a parvovirose este baseia-se apenas num tratamento de suporte com fluidoterapia, antibióticos e antieméticos. A maioria dos animais encontra-se desidratada tornando a fluidoterapia o ponto mais crucial do tratamento. A fluidoterapia para além de hidratar, restabelece o volume circulante, corrige os desequilíbrios eletrólitos e os distúrbios ácido-base.¹ A taxa inicial de administração de soluções cristaloides isotónicas como o Lactato de Ringer (LR) ou o NaCl 0.9% depende do estado de desidratação do paciente.^{1,4} O défice de fluidos deve ser corrigido o mais rapidamente possível e depois de restaurada a perfusão a taxa é reduzida à dose de manutenção.¹ Em casos de hipocalémia e hipoglicemia o soro pode ser suplementado com

potássio (não deve ultrapassar os 0.5 mEq/Kg/h) e dextrose (até concentrações finais de 2.5%-5%).^{1,4} A administração de coloides encontra-se indicada nos casos de hipoproteinemia, nomeadamente quando as proteínas totais estão abaixo dos 35 g/L (albumina <20 g/L).^{1,4} O plasma sanguíneo tem como vantagens fornecer albumina, imunoglobulinas e inibidores da protéase do soro que ajudam a neutralizar o vírus.¹ No entanto não é indicado para aumentar a pressão oncótica nem a concentração de albumina pois são necessárias grandes quantidades de plasma para alcançar pequenos aumentos de albumina plasmática.^{1,4} No 2º dia de internamento a pressão arterial sistólica da Maria baixou para os 60 mmHg tendo-se adicionado ao soro hidroxietilamido (Voluven®), um coloide sintético e expansor do volume plasmático, de forma controlar a hipotensão. Em casos de anemia recomenda-se transfusão de concentrado de eritrócitos ou sangue total fresco.⁴ Os antibióticos contra bactérias gram negativas e anaeróbias são frequentemente administrados devido ao elevado risco de septicémia.³ Uma antibioterapia de amplo espectro é conseguida com uma combinação de antibióticos aminoglicosídeos ou fluoroquinolonas com penicilinas ou cefalosporinas de 1ª geração.⁴ O metronidazol (15-20 mg/kg, PO, BID) está indicado se existirem protozoários nas fezes.¹ No caso da Maria optou-se apenas pelo uso de ampicilina (25 mg/kg, IV, TID). Para controlar os vômitos podem-se usar diversos tipos de antieméticos como os antagonistas da serotonina (ondasetron), os antagonistas NK-1 (maropitant) e os derivados fenotiazínicos (proclorperazina).⁴ Se estes antieméticos forem ineficazes em controlar os vômitos podem ser combinados com a metoclopramida em infusão contínua.² No caso da Maria começou-se por administrar o maropitant (1 mg/kg, SC, SID) mas devido há persistências de vômitos decidiu-se adicionar a metoclopramida ao soro (1.5 mg/kg/dia, infusão contínua, IV). Como a intussusceção intestinal pode ser uma complicação da infeção com PVC, a metoclopramida deve ser usada com precaução.¹ Também foi adicionada ao tratamento da Maria ranitidina (2 mg/kg, IV, TID) que é um antagonista H₂ que reduz a secreção de ácido clorídrico no estômago, evitando o aparecimento de esofagites devido aos vômitos constantes. A alimentação do animal deve ser efetuada assim que for possível. Em animais com anorexia pode ser colocado um tubo nasoesofágico e ir alimentando o animal com pequenas quantidades de dieta líquida.² A nutrição entérica, via nasoesofágica, ajuda a manter a integridade da mucosa intestinal e diminuir a translocação de bactérias promovendo o aumento de peso e uma rápida melhoria clínica.¹ Quando o animal começa a recuperar o apetite deve ser fornecida uma dieta de fácil digestibilidade e com pouca gordura em pequenas quantidades várias vezes ao dia.⁴ Não sendo a evolução favorável podem ser consideradas várias terapias alternativas como o interferão ómega recombinante felino (IFN- ω) administrado 3 dias consecutivos via IV resultando, numa redução da severidade da enterite e diminuição da morbidade e mortalidade.⁴ Após a recuperação deve ser dado banho ao animal para remover

o vírus presente no seu pelo⁴ e devem ser afastados de animais suscetíveis por um período de 2 a 4 semanas.² Os restantes membros caninos da família devem ser vacinados caso ainda não o sejam.²

Um das principais medidas de prevenção da parvovirose é a vacinação. O protocolo vacinal consiste no uso de vacinas vivas modificadas com alta titulação e deve ser começado a partir das 6-8 semanas de vida com reforços a cada 3-4 semanas até às 16 semanas de idade ou às 24 semanas em raças de risco.⁴ Durante 2 a 3 semanas após a vacinação os animais ainda se encontram suscetíveis à infeção.² É depois recomendado fazer o reforço anual que deve ser repetido a cada 3 anos, uma vez que estas vacinas conferem imunidade por pelo menos 3 anos.⁴ No entanto, a necessidade de se realizar reforços anuais é controversa, havendo fabricantes que recomendam ainda a revacinação anual na esperança de aumentar os títulos de anticorpos. Num estudo realizado por Taguchi *et al.* (2012) inocularam-se cães adultos (previamente vacinados um ano antes do estudo) com reforços de vacinas contendo PVC-2 e verificou-se que não houve um aumento significativo nos títulos de anticorpos contra PVC-2 após a inoculação adicional. Isto indica que a sensibilidade da vacina diminui com o avançar da idade.⁶ Apesar de vacinados os cães podem ser infetados com o parvovírus como aconteceu com a Maria. Isso pode ser devido a falhas no protocolo vacinal que levaram a reação cruzada com os anticorpos maternos ou devido a armazenamento impróprio das vacinas.⁴ Em caso de ser necessário vacinar antes das 5-6 semanas as vacinas inativadas são mais seguras² e também podem ser usadas em cadelas gestantes. Os cães que recuperam de uma infeção por parvovírus desenvolvem imunidade por longos períodos ou até mesmo por toda a vida.⁴ O parvovírus pode ainda persistir no meio ambiente por vários meses ou anos tornando difícil o seu controlo.^{2,4} A lixívia diluída (1:32) é um dos poucos desinfetantes que consegue matar o vírus, no entanto, tem que atuar durante 10 minutos para obter tal efeito.²

Bibliografia:

- 1) Goddard A, Leisewitz AL (2010) "Canine Parvovirus" **Veterinary Clinics of North America: Small Animal Practice**, 40(6), 1041-1053
- 2) Nelson, RW, Couto CG (2014) "Disorders of the Intestinal Tract" *in* **Small Animal Internal Medicine**, 5ª Ed, Elsevier, 457-459
- 3) Washabau RJ, Day MJ (2013) "Canine Parvoviruses" *in* **Canine & Feline Gastroenterology**, 1ª Ed, Elsevier, 694-695
- 4) Crawford PC, Sellon RK (2010) "Canine Viral Diseases" *in* Ettinger SJ, Feldman EC (Ed.) **Textbook of Veterinary Internal Medicine**, 7ª Ed, Saunders, 958-960
- 5) Markovich JE, Stucker MK, Carr AH, Harbison CE, Scartett JM, Parrish CR (2012) "Effects of canine parvovirus strain variations on diagnostic test results and clinical management of enteritis in dogs" **Journal of the American Veterinary Medical Association**, 241(1), 66-72
- 6) Taguchi M, Namikawa K, Maruo T, Orito K, Lynch J, Tsuchiya R, Sahara H, (2012) "Booster effect of canine distemper, canine parvovirus infection and Infectious canine hepatitis combination vaccine In domesticated adult dogs" **Microbiology and Immunology**, 56(8), 579-582

Caso Clínico 2: Pneumologia – Asma Felina

Caraterização do animal: Gollum era um felino, macho castrado, Europeu Comum, com 3 anos de idade e 4 kg de peso. **Motivo da Consulta / Anamnese:** Gollum foi trazido à consulta por apresentar taquipneia e uma respiração com uma componente abdominal bastante marcada, adotando uma posição ortopneica, com início nesse dia. Encontrava-se prostrado e a respirar de boca aberta. Os proprietários referiram que ocasionalmente tinha ataques de tosse seca e intermitente, e que no dia anterior à consulta também havia manifestado um episódio de dificuldade respiratória de curta duração. Gollum era um gato que vivia numa moradia com acesso ao exterior privado e público e podia contactar com outros animais. Em casa não tinha exposição a fumo, lixo ou produtos tóxicos e a sua areia não era perfumada. Não se encontrava vacinado nem desparasitado interna ou externamente. Há 5 meses tinha sido tratado para um problema de gengivite com acetato de metilprednisolona (15 mg/gato, IM) mas de momento não estava tomar qualquer medicação. Não foram descritos antecedentes cirúrgicos para além da orquiectomia eletiva quando tinha 7 meses de idade. A sua alimentação era à base de ração húmida de supermercado e comida caseira com água sempre à sua disposição. Nunca realizou viagens. Não foram relatadas alterações na anamnese dirigida aos restantes sistemas. **Exame de estado geral:** *Atitude em estação:* posição ortopneica; *Estado mental:* normal; *Temperamento:* nervoso; *Condição corporal:* normal. *Movimentos respiratórios:* 81 rpm, profundos do tipo predominantemente abdominal; *Auscultação pulmonar:* sibilos expiratórios em todo o campo pulmonar; *Pulso:* >180 ppm, bilateral, regular, sincrónico, forte, rítmico e simétrico; *Auscultação cardíaca:* normal; *Temperatura:* 38,7°C com reflexo e tónus anal normais e sem presença de muco, sangue, diarreia ou formas parasitárias macroscópicas no termómetro; *Desidratação:* <5%; *Mucosas:* rosadas, húmidas e brilhantes com TRC <2"; *Gânglios linfáticos:* sem alterações; *Palpação abdominal:* normal; *Olhos e cavidade oral:* normais; *Ouvidos:* normais. **Exame dirigido ao aparelho respiratório:** Restantes parâmetros considerados normais. **Lista de problemas:** Dispneia expiratória, tosse seca e intermitente, taquipneia, taquicardia, prostração e sibilos expiratórios. **Diagnósticos Diferenciais:** Asma felina; bronquite crónica; broncopneumonia vírica, bacteriana, parasitária (*Aelurostrongylus abstrusus*, *Capillaria aerophila*); pneumotórax; derrame pleural, dirofilariose, corpos estranhos bronquiais. **Exames complementares:** Hemograma e Bioquímica: dentro dos valores normais; Serologia pesquisa de antígenos *D. Immitis*: resultado negativo; Teste FIV/FELV: resultados negativos; Radiografias torácicas LL e DV: pulmões hiperinsuflados com aumento do campo pulmonar, padrão bronquial e ar no estômago (Anexo II, Figura 1); Pletismografia: valor médio de *Penh (enhanced pause)* = 1.97, valor de referência < 0.5 (Anexo II, Gráfico 1). Estes exames complementares foram realizados após a estabilização do paciente. **Diagnóstico presuntivo:** Asma felina. **Tratamento:**

Administrou-se terbutalina 0.01 mg/kg, IM e foi sedado com butorfanol 0.2 mg/kg, IM ficando numa incubadora a fazer oxigenoterapia. Posteriormente, foi instituída uma terapêutica com metilpredisolona 1 mg/kg, PO, BID; nebulizações de salbutamol 0.1 mg/kg, TID; fenbendazol 50 mg/kg, PO, SID, 5 dias e doxiciclina 5 mg/kg, PO, BID. No 2º dia internamento foram realizadas novas radiografias (Anexo II, Figura 2), verificando-se uma diminuição do infiltrado pulmonar, e uma pletismografia com melhoria do *Penh* para valores de 0.82 (Anexo II, Gráfico 2). No 3º e último dia de internamento, Gollum respirava sem dificuldades e encontrava-se mais ativo. O resultado da pletismografia foi um *Penh* de 0.56. Teve alta com metilprednisolona 1 mg/kg, PO, BID; salbutamol 0.1 mg/kg, PO, TID; fenbendazol 50 mg/kg, PO, SID mais 2 dias e doxiciclina 5 mg/kg, PO, BID durante 3 semanas. **Acompanhamento:** Controlo 1 semana depois: Gollum encontrava-se clinicamente estável, não apresentando sinais de taquipneia nem dispneia. Foi realizada uma radiografia de controlo onde ainda se observaram alguns infiltrados pulmonares no lóbulo caudal esquerdo. A pletismografia de controlo deu um *Penh* de 0.48. A dose de metilprednisolona foi reduzida a metade 0.5 mg/kg, PO, BID. Controlo após 15 dias: Índice de *Penh* dentro da normalidade, com um valor de 0.43. Manteve-se a mesma dose de metilprednisolona por mais 5 dias sendo depois alternada para administração SID durante mais 5 dias. Foi introduzido propionato de fluticasona 250 µg, inalado, BID. Note-se que a fluticasona demora cerca de 10 dias a atingir o seu efeito máximo, tendo que ser adicionada ao tratamento antes da suspensão da metilprednisolona. Controlo após um mês: Índice de *Penh* de 0.50. Foi parada a administração de salbutamol e seguiu-se com a mesma pauta de propionato de fluticasona até nova revisão dentro de um mês. Não foi possível obter mais informações sobre este caso por terminar o tempo de estágio.

Discussão: A patologia bronquial felina é uma das doenças respiratórias mais frequentes em gatos.¹ Consiste numa inflamação crónica das vias aéreas inferiores (brônquios e bronquíolos), frequentemente sem causa identificada, que afeta principalmente gatos jovens ou de meia idade.¹ Os gatos siameses aparentam ser os mais afetados.^{1,2} Clinicamente, a patologia é reconhecida pela combinação de sinais clínicos como dispneia, tosse, ruídos respiratórios e intolerância ao exercício.¹ A asma felina e a bronquite crónica são as doenças das vias aéreas inferiores mais comuns em gatos e devem ser consideradas como duas patologias distintas.² A asma consiste numa redução do diâmetro bronquial devido a uma produção excessiva de muco, edema, infiltrado celular, hipertrofia e constrição da musculatura lisa levando a uma diminuição do fluxo de ar.¹ Esta broncoconstrição pode ser reversível de forma espontânea ou através da administração de um tratamento médico. A etiologia da asma ainda não está bem definida, mas pensa-se que alergénios e substâncias irritantes presentes no ambiente podem exacerbar ou iniciar a inflamação e obstrução das vias aéreas.¹ A inalação dos aeroalergénios ativa os linfócitos T helper 2 a produzirem citocinas que levam a uma reação inflamatória

alérgica.² O papel desencadeado pelo *Mycoplasma* spp. na patologia bronquial felina não está totalmente esclarecido, mas tem sido encontrado em culturas de amostras retiradas de animais com esta patologia respiratória.¹

A asma felina pode manifestar-se de forma hiperaguda através de episódios graves de taquipneia e dispneia, com os gatos a respirarem de boca aberta e com aumento da componente expiratória.³ O Gollum chegou à consulta apresentando estes sinais clínicos, compatíveis com uma crise asmática. Ocasionalmente, o único sinal clínico é a presença de tosse, podendo permanecer não diagnosticados por longos períodos de tempo.³ Alguns gatos podem ter tosse diária intercalada com períodos assintomáticos, outros podem ter taquipneia em repouso.¹ O stress e o exercício tendem a agravar os sinais clínicos.¹

O diagnóstico da asma felina é feito com base na história clínica, exame físico, testes de diagnóstico, eliminação de possíveis diagnósticos diferenciais e resposta ao tratamento. A bronquite crónica é, muitas vezes, erroneamente diagnosticada como asma felina devido à semelhança de sinais clínicos como a tosse crónica.³ O mecanismo exato da etiopatogenia da bronquite crónica é desconhecido, mas infeções respiratórias e inalantes irritantes podem ser fatores predisponentes ao seu desenvolvimento.^{2,3} As radiografias torácicas, tanto da asma felina como da bronquite crónica, podem apresentar um padrão bronquial.³ A broncoconstrição em gatos asmáticos torna difícil o esvaziamento completo dos pulmões na expiração, levando a uma hiperinsuflação dos pulmões resultando em *air-trapping*.^{1,3} Estas alterações são visualizadas nas radiografias pelo aplanamento e deslocamento caudal do diafragma mais o aumento da radiolucência dos pulmões.¹ Esta condição pode ser parcialmente reversível com o uso de broncodilatadores em gatos asmáticos.³ Gatos com bronquite crónica não apresentam broncoconstrição espontânea³ e a hiperinsuflação dos pulmões geralmente não se resolve com broncodilatadores, indicando que existe uma mudança estrutural permanente nos pulmões que resulta em *air-trapping* ou enfisema.² A citologia das lavagens broncoalveolares pode ajudar a distinguir estas duas patologias. A asma felina é caracterizada pelo predomínio de inflamação eosinofílica ($\geq 17\%$ eosinófilos), em casos crónicos pode, contudo, ter alguma inflamação neutrofílica.³ A bronquite crónica resulta, principalmente, em inflamação por neutrófilos não degenerados.³ Diversos parasitas pulmonares, como é o caso do *Aelurostrongylus abstrusus*, apresentam sinais clínicos semelhantes ao da asma, incluindo a presença de eosinofilia nas vias aéreas.³ A infeção por *Aelurostrongylus* pode ser diagnosticada pela presença de larvas nas citologias de lavagens broncoalveolares ou pela técnica de Baermann nas fezes.³ No entanto, um resultado negativo não exclui o diagnóstico e um tratamento com um anti-helmíntico como o fenbendazol deve ser realizado.³ No caso do Gollum não foram realizadas lavagens broncoalveolares nem exames coprológicos e também não se encontrava desparasitado tendo sido, dessa forma, administrado fenbendazol (50

mg/kg, PO, SID) para eliminar possíveis parasitas pulmonares. Os sinais clínicos de um gato com HARD (do inglês *heartworm associated respiratory disease*) podem ser confundidos com a asma felina. A Espanha é considerada um país endêmico para a infecção com *D. immitis*, e dessa forma foi realizado, no Gollum, um teste rápido para detecção de antígenos de dirofilária que deu negativo. Este teste, apesar da sua elevada especificidade, está associado a muitos falsos negativos, nomeadamente nos casos em que a HARD ocorre apenas na presença de formas imaturas.³ Desta forma, a HARD não podia ser descartada dos diagnósticos diferenciais do Gollum. Análises sanguíneas devem ser realizadas para procurar eosinofilia periférica, pois esta encontra-se presente em cerca de 17-46% dos animais asmáticos.² Embora não possa ser correlacionada com o grau de eosinofilia presente nas vias aéreas é provável que aumente à medida que a doença se agrava.^{1,2} Em casos de hipoxemia crónica o hematócrito pode estar aumentado como forma de compensação.¹ Nas radiografias torácicas pode ser visível um padrão bronquial ou broncointersticial devido ao engrossamento das paredes dos brônquios pela inflamação.^{1,2} Para além das alterações já mencionadas, por vezes ocorre o colapso de lobos pulmonares, principalmente do lobo médio direito como consequência de atelectasia.³ É preciso ter em atenção que alguns animais, cerca de 23%, apresentam radiografias normais.³ Atualmente, a tomografia computadorizada pode ser usada como meio auxiliar no diagnóstico das patologias bronquiais felinas, na medida em que consegue identificar alterações estruturais presentes nas vias aéreas inferiores com uma maior precisão que as radiografias.³ A citologia das lavagens broncoalveolares ajuda a identificar a inflamação das vias aéreas através do aumento do número dos neutrófilos e eosinófilos.¹ Animais saudáveis também podem apresentar um aumento de eosinófilos, no entanto, alguns estudos propuseram que aumentos iguais ou superiores a 17% de eosinófilos são considerados anormais.^{1,3} Assim sendo, uma inflamação eosinofílica não é patognomónica de asma felina e os resultados das citologias devem ser interpretados em conjugação com os sinais clínicos e outros testes de diagnóstico.³ A bactéria *Mycoplasma* spp. atua como oportunista nas patologias das vias aéreas inferiores dos felinos e culturas de lavagens broncoalveolares ou PCR devem ser efetuados para comprovar a sua presença.³ No caso do Gollum, como não foram realizadas culturas das lavagens broncoalveolares nem PCR administrou-se doxiciclina (5 mg/kg, PO, BID) para tratar possíveis infeções por *Mycoplasma*. A pletismografia barométrica de corpo inteiro é um dos testes de função respiratória utilizado para avaliar a eficiência do sistema respiratório. A pletismografia é um método não invasivo que consiste em colocar o paciente acordado, que respira espontaneamente, numa câmara onde se pode mover livremente.⁴ Tem como objetivo verificar se o paciente apresenta uma patologia bronquial calculando índice de broncoconstrição pela *Enhanced Pause (Penh)*.⁴ O pletismógrafo regista as trocas de ar entre o corpo do animal e a câmara.⁴ Estas trocas vão levar a variações de volume de ar dentro da

câmara que são detetadas mediante alterações de pressão.⁴ A pressão gerada pelos movimentos respiratórios permite analisar o padrão respiratório que depois é registado num gráfico.⁴ Neste gráfico, a expiração pode ser dividida numa fase inicial e outra tardia.⁴ A fase inicial da expiração inclui a transição entre a inspiração e expiração. As variáveis *Penh* e *Pause* comparam a altura média da fase inicial com a altura média da fase tardia, quantificando o grau de resistência ao fluxo de ar.⁴ Por conseguinte, estão relacionadas com a resistência pulmonar, encontrando-se aumentadas em situações de broncoconstrição.⁴ Através dos exames complementares de diagnóstico realizados ao Gollum não foi possível chegar a um diagnóstico definitivo, porém pela conjugação entre os sinais clínicos, as radiografias e o valor de *Penh* pressupôs-se que tinha asma felina.

O tratamento de um animal com crise asmática severa consiste em colocá-lo num ambiente calmo e rico em oxigénio (FiO₂ a 40%) e administrar um broncodilatador, como por exemplo a terbutalina (0.01 mg/kg, IV, IM ou SC).¹ A terbutalina é um agonista β₂ adrenérgico que induz o relaxamento do músculo liso revertendo o estado de broncoconstrição. Se possível também se pode administrar um broncodilatador inalatório como o salbutamol.² É esperada uma melhoria nos primeiros 30 a 45 minutos que se verifica pela diminuição da frequência respiratória e do esforço respiratório.¹ Se não responder favoravelmente deve ser repetida a dose de broncodilatador e adicionar-se um corticosteroide de ação rápida como a dexametasona (0.25-2 mg/kg, IV, IM).¹ Só após a estabilização do animal é que são efetuados os testes de diagnóstico. No tratamento crónico da asma são utilizados corticosteroides, essenciais no controlo da inflamação das vias aéreas, administrados oralmente sob a forma de prednisolona (1-2 mg/kg, PO, BID) durante 1 a 2 semanas, sendo a dose reduzida gradualmente com o objetivo de se atingir a dose mínima eficaz.^{1,4} Apesar dos gatos serem menos suscetíveis que os cães aos efeitos adversos dos corticosteroides já foram reportados casos de gatos que apresentaram poliúria/polidipsia, hiperadrenocorticismos iatrogénicos, hepatopatias e imunossupressão.⁵ A administração crónica de corticosteroides também está contraindicada em gatos com certas doenças como a diabetes *mellitus* ou doenças cardíacas.⁶ Por outro lado, os corticosteroides inalatórios atingem elevadas concentrações nos pulmões potenciando o efeito anti-inflamatório local com efeitos sistémicos mínimos.^{1,2} Num estudo realizado por Leemans *et al.* (2012) concluiu-se que altas doses de corticosteroides inalatórios, propionato de fluticasona (500 µg, BID) com salmeterol (50 µg, BID) um agonista β₂, foram tão efetivas em reduzir a inflamação das vias aéreas como a prednisolona oral (1 mg/kg, BID). Assim sendo, quando a inflamação se encontra adequadamente controlada devem ser introduzidos os corticosteroides inalatórios, como é o caso do propionato de fluticasona,² no caso do Gollum foi usada uma dose de 250 µg, BID. Noutro estudo experimental realizado por Cohn *et al.* (2010) demonstrou-se que o propionato de fluticasona administrado nas doses de

44 µg, 110 µg e 220µg BID foi capaz de reduzir, de forma semelhante para as 3 doses, a eosinofilia presente nas vias aéreas. Por conseguinte, o propionato de fluticasona na dose de 40 µg, BID deve ser alvo de mais estudos para o tratamento da asma felina, pois poderá permitir reduzir a dose de corticosteroides administrados. Os broncodilatadores são essenciais no tratamento da asma felina sendo particularmente importantes no controlo das crises asmáticas para reverter a broncoconstrição das vias aéreas.¹ Para além dos supracitados também podem ser usadas as metilxantinas como a teofilina e aminofilina.¹ No tratamento crónico são usados em associação com os corticosteroides de forma a diminuir a dose destes.¹ Em todo o caso os broncodilatadores não são eficazes na redução da inflamação, não devendo por isso ser usados sozinhos.³ O principal objetivo do tratamento da asma felina passa por tentar identificar e eliminar os fatores alergénicos e ambientais predisponentes, substituir os corticosteroides sistémicos por inalatórios e adicionar broncodilatadores à terapia sempre que o uso de corticosteroides por si só não é efetivo.¹ No caso do Gollum, o objetivo final do tratamento foi mantê-lo unicamente com o propionato de fluticasona e em casos de agravamento usar o salbutamol.

O prognóstico desta patologia é bom na medida que, com o tratamento adequado, a maioria dos pacientes consegue reverter os sinais clínicos e permanecer estável. Na maioria dos casos o tratamento é para toda a vida, mas uma cura completa pode ser atingida se a causa predisponente for encontrada e eliminada. O prognóstico é reservado nos casos em que os gatos apresentam episódios severos da doença e que não são tratados. Quando o tratamento não é eficaz, num período de 1 a 2 semanas, o diagnóstico deve ser questionado.¹

Bibliografia:

- 1) Bay JD, Johnson LR (2004) "Feline Bronchial Disease/Asthma" *in* **Textbook of respiratory disease in dogs and cat**, 1ª Ed, Saunders, 388-396
- 2) Reiner CR, DeClue AE (2010) "Feline tracheobronchial disease" *in* Fuentes VL, Johnson LR, Dennis S. (Ed.) **BSAVA Manual of Canine and Feline Cardiorespiratory Medicine**, 2ª Ed, BSAVA, 280-284
- 3) Trzil JE, Reiner CR (2014) "Update on Feline Asthma" **Veterinary Clinics of North America: Small Animal Practice**, 44(1), 91-105
- 4) Guasch LG (2009) "Diagnóstico y monitorización terapéutica de la enfermedad bronquial felina mediante pletismografía" *in* Programa de Doctorado de Clínica e Investigación Terapéutica, Facultad de Veterinaria - Universidad de Las Palmas de Gran Canaria, 120 pp.
- 5) Leemans J, Kirschvink N, Clercx C, Snaps F, Gustin P (2012) "Effect of short-term oral and inhaled corticosteroids on airway inflammation and responsiveness in a feline acute asthma model" **The Veterinary Journal**, 192(1), 41-48
- 6) Conh LA, DeClue A, Cohen RL, Reiner CR (2010) "Effects of fluticasone propionate dosage in an experimental model of feline asthma" **Journal of Feline Medicine and Surgery**, 12(2), 91-96

Caso Clínico 3: Dermatologia - Sarna demodécica

Caraterização do animal: Roscoe era um canídeo, Shih Tzu, macho inteiro, de 10 anos de idade e com 10 kg de peso. **Motivo da consulta / Anamnese:** Roscoe foi referenciado para o HVM por apresentar diversas lesões generalizadas na pele e prurido multifocal. Há cerca de dois meses os proprietários observaram uma diminuição de pelo no focinho que foi progredindo para outras regiões do corpo. Inicialmente o Roscoe não apresentava prurido, porém surgiu e foi aumentando, tendo sido classificado no momento da consulta com um grau 2/5 sobretudo na zona do focinho e membros. Há cerca de três semanas foi consultado pelo médico veterinário de referência que prescreveu enrofloxacina 5 mg/kg, PO, SID observando-se apenas uma ligeira melhoria dos sinais clínicos, sendo por esse motivo referenciado para o HVM. O Roscoe tinha uma história prévia de dermatite alérgica à picada de pulga mas não estava desparasitado interna ou externamente. Roscoe nunca havia tomado banho e não apresentava nenhum odor especial. Vivía numa moradia, sendo que apenas contactava com outros animais quando saía à rua 2 vezes ao dia. Nenhum dos donos apresentava qualquer tipo de alterações cutâneas suscetíveis de zoonose. Encontrava-se corretamente vacinado (contra Esgana, Parvovírus, Parainfluenza, Hepatite e Raiva). A sua alimentação baseava-se numa ração comercial seca (Purina HA®) e tinha livre acesso à água. Não tinha contacto com roedores nem hábitos de escavar terra e nunca realizou viagens. Sem passado cirúrgico. Não foram identificadas alterações na anamnese dirigida aos restantes sistemas. **Exame de estado geral:** *Atitude em estação, movimento e decúbito:* normal; *Estado mental:* alerta; *Temperamento:* nervoso; *Condição corporal:* normal a moderadamente obeso; Os restantes parâmetros avaliados no exame físico geral não apresentavam alterações. **Exame dermatológico:** Pequenas erosões na região perilabial; hipotricose e eritema na região facial, periocular, dorso e abdómen; hipotricose, hiperpigmentação e liquenificação dos quatro membros; seborreia generalizada e pelo baço e fino (Anexo III, Figura 1, 2, 3). Elasticidade da pele diminuída e espessura aumentada nos membros. Depilação facilitada na zona das lesões. **Lista de problemas:** Prurido, eritema, hipotricose, erosões, hiperpigmentação, liquenificação, seborreia, pelo fino e baço. **Diagnósticos diferenciais:** Demodicose generalizada; piodermite bacteriana superficial ou profunda; endocrinopatias; dermatofitose; eflúvios telógeno/anágeno; sarna sarcóptica; doença autoimune (pênfigo foliáceo e lúpus eritematoso); leishmaniose; hipersensibilidade (dermatite alérgica à picada de pulga, hipersensibilidade alimentar, atopia, dermatite de contacto). **Exames complementares:** Hemograma: linfopenia ($0.83 \times 10^3/\mu\text{l}$, valores de referência: $1.1-4.6 \times 10^3/\mu\text{l}$) e eosinofilia ($2.9 \times 10^3/\mu\text{l}$, valores de referência: $0-0.85 \times 10^3/\mu\text{l}$); Bioquímica: normal Serologia pesquisa de antígenos *D. Immitis*: negativa; Citologia auricular bilateral com zaragatoa: normal; Citologia cutânea por impressão com fitacola (realizada na face e membros): sinais de inflamação (muitos neutrófilos degenerados) e

infecção bacteriana (presença de cocos na face e extremidades podais); Raspagem profunda (realizada na área periocular e extremidades podais): presença de formas adultas de ácaros *Demodex canis* (Anexo III, Figura 4); Cultura e antibiograma: >500 colónias de *Staphylococcus* spp. resistentes à ampicilina, clindamicina, eritromicina, marbofloxacina e tetraciclina; Urianálise: normal. **Diagnóstico final**: Sarna demodécica generalizada com piodermite superficial e pododermatite. **Tratamento**: Ivermectina 0.1 mg/kg, PO, SID durante 7 dias, sendo depois a dose aumentada para 0.2 mg/kg, PO, SID durante mais 7 dias e 0.4 mg/kg, PO, SID durante um mês, até à aproxima consulta de acompanhamento. Banhos com champô à base de gluconato de clorexidina a 3% (Hexadene[®]) 1-2 vezes por semana. Enrofloxacin 5 mg/kg, PO, SID. Passado 4 dias, após o resultado do antibiograma ter chegado o antibiótico foi modificado e iniciado um novo tratamento com cefpodoxima-proxetilo (Simplicef[®] 100 mg) 10mg/kg, PO, SID durante 30 dias. Na consulta de acompanhamento verificou-se uma melhoria dos sinais clínicos. O Roscoe já não apresentava prurido, mas a seborreia e o eritema no dorso e abdómen mantinham-se. Foi realizada uma raspagem profunda (MAD, MAE e face) tendo sido encontrados numerosos ácaros do género demodex mortos e apenas alguns vivos. A citologia cutânea deu um resultado negativo e o antibiótico foi descontinuado. Foi retirado sangue para avaliar a função da tiroide. O Roscoe foi nesse dia para casa com ivermectina 0.4 mg/kg, PO, SID e com a indicação de manter os banhos com Hexadene[®] até que o resultado da raspagem profunda seja negativo, exame esse a realizar na próxima consulta de acompanhamento, em 5 semanas. Não foi possível obter mais informações relativas ao caso por terminar o tempo de estágio.

Discussão: A sarna demodécica ou demodicose canina (DC) é uma doença parasitária caracterizada pela proliferação exagerada de ácaros do género *Demodex* na pele dos cães.^{1,2} É das patologias dermatológicas mais frequentes na clínica de pequenos animais. Na maioria dos casos a DC está associada com a multiplicação do ácaro *Demodex canis*, mas duas outras formas, *Demodex injai* e *Demodex cornei*, foram identificados em cães com demodicose.³ O *Demodex canis* reside nos folículos pilosos e, ocasionalmente, nas glândulas sebáceas e apócrinas, alimentando-se de células, secreções e detritos epidérmicos.^{1,2} O *Demodex injai* é caracterizado por apresentar uma forma alongada, habitando os folículos pilosos e as glândulas sebáceas, sendo sobretudo encontrado na DC generalizada adulta.^{2,5} O *Demodex cornei* apresenta uma forma curta e encontra-se no estrato córneo da epiderme e abertura dos folículos pilosos, sendo na maioria dos casos encontrado em associação com o *D. canis*.^{2,4} O ciclo de vida do *D. canis* dura 20 a 35 dias e passa por 4 estadios de desenvolvimento: ovo, larva, ninfa e adulto.^{1,4} O *D. canis* é transmitido pela progenitora à sua ninhada por contacto direto durante os 2-3 primeiros dias de vida.¹ Os ácaros tendem a aparecer primeiro no focinho, nomeadamente na zona labial e mento, dando importância à amamentação como forma de

transmissão.¹ A transmissão também pode ocorrer entre os cachorros da ninhada.² Não se encontra descrita a transmissão intrauterina e no que respeita à transmissão horizontal, em animais saudáveis após o período neonatal, a DC não é considerada contagiosa.^{1,2} O ácaro *Demodex* faz parte da microfauna cutânea do cão saudável³ e a sua proliferação inicial está relacionada com fatores genéticos e imunológicos.¹ Algumas raças são mais propensas a padecer da doença como o Shar-pei, Cocker Spaniel, Collie, Galgo Afegão, Pastor Alemão, Staffordshire Terrier, Pit Bull, Doberman, Dálmata, Dogue Alemão, Bulldog Inglês, Boston Terrier, Teckel, Chihuahua, Boxer, Pug, Beagle e West Highland White Terrier.^{1,2} Em animais jovens acredita-se que possa existir uma componente genética, nomeadamente um defeito na resposta imunitária contra o *D. canis*², mas também pode estar associada a situações que levam à imunodepressão como a debilidade, endoparasitismo e má nutrição.³ Na maioria dos animais adultos resulta de condições imunossupressoras como quimioterapia, neoplasias, hipotiroidismo ou hiperadrenocorticismos.³ No caso do Roscoe, devido à sua idade, existe uma grande probabilidade de uma patologia subjacente ter despoletado a multiplicação dos ácaros.

A DC é classificada como sendo localizada ou generalizada. A demodicose canina localizada (DCL) ocorre com maior frequência em cães jovens e caracteriza-se pelo desenvolvimento de pequenas zonas bem circunscritas (até 6 lesões) de alopecia, eritema e descamação.^{1,4} Pode ocorrer também hiperpigmentação e comedões.² Na maioria dos casos não são pruriginosas a não ser que sejam acompanhadas de uma infeção bacteriana secundária ou por *Malassezia*, o que nestes casos raramente acontece.⁴ Nestas ocasiões pode ser necessário recorrer a terapia antissética tópica.³ As lesões da DCL são mais comuns na face, especialmente na área periocular e comissura labial, pescoço e membros anteriores.^{2,4} Em alguns casos, a única manifestação da doença é a ocorrência de uma otite externa ceruminosa, com ou sem prurido.¹ A DCL tem um bom prognóstico e 90% dos casos resolvem-se espontaneamente em cerca de 6 a 12 semanas sem ajuda de um tratamento acaricida.^{2,3} Os 10 % restantes podem evoluir para demodicose canina generalizada.⁴ A demodicose canina generalizada (DCG) ocorre com maior frequência em cães dos 3 aos 18 meses de idade e considera-se generalizada sempre que haja muitas lesões localizadas (mais de 12 lesões, geralmente no início da doença), lesões que ocupam uma região corporal inteira ou com envolvimento de duas ou mais extremidades podais.¹ Os sinais clínicos incluem alopecia, edema, seborreia, descamação, hiperpigmentação, comedões e liquenificação.^{2,4} Uma complicação bastante comum é a infeção bacteriana secundária, que se pode fazer acompanhar de pápulas, pústulas, foliculite, furunculose, crostas, trajetos fistulosos, dor e vários graus de prurido.⁴ Este prurido leva a mais autotraumatismos que agravam as lesões primárias.² Em alguns cães a piodermite pode progredir e tornar-se profunda, originando sinais sistémicos como febre, letargia, anorexia e linfadenopatia periférica, podendo culminar em

septicemia e morte.^{4,5} As bactérias mais frequentemente encontradas são *Staphylococcus* spp., no entanto *Pseudomonas aeruginosa* e *Proteus mirabilis* também podem ser observadas.¹ O resultado da cultura do Roscoe foi positivo para colônias de *Staphylococcus* spp. sensíveis às cefalosporinas, mas resistentes à marbofloxacina, tendo-se dessa forma modificado o antibiótico. Quando as lesões da DCG não se resolvem espontaneamente ou são adequadamente tratadas o animal pode transportar a doença para a idade adulta.¹ As formas intermediárias, que compreendem entre 6 a 12 lesões, devem ser avaliadas individualmente uma vez que podem ou não tornar-se generalizadas.¹ Quando a DCG ocorre a partir dos 4 anos de idade diz-se que o animal apresenta DC adulta (DCA).^{1,2} A DCA é rara, mas quando ocorre é mais severa que a forma juvenil.¹ Os animais com DCA devem realizar exames complementares de diagnóstico como: hemograma, bioquímica, urianálise, radiografias torácicas, ultrassonografia abdominal, testes de função da tireoide e das glândulas adrenais de forma a encontrar a causa subjacente e tratá-la.⁵ Na consulta de acompanhamento do Roscoe foi retirado sangue para se poder excluir hipotiroidismo como causa subjacente. Caso isso acontecesse o passo seguinte seria avaliar as glândulas adrenais para pesquisa de hiperadrenocorticismos. Quando se consegue encontrar e tratar a causa subjacente a DC pode ser curada espontaneamente em animais moderadamente afetados, no entanto, a maioria requer tratamento específico para a DC.¹ Outra forma de apresentação da DC é a pododermatite demodécica (PD). Considera-se PD os casos em que existe envolvimento das extremidades podais. Esta pode ser caracterizada por uma dermatite papulonodular, com eritema, hiperpigmentação, liquenificação, alopecia, claudicação, dor e prurido.² As áreas digital, interdigital e palmar/plantar na maioria dos casos são propensas a infecções bacterianas secundárias.^{1,2} Os sinais clínicos manifestados pelo Roscoe são dessa forma compatíveis com sarna demodécica generalizada com piodermite superficial e pododermatite.

Atualmente, o método de diagnóstico de eleição para DC é a raspagem profunda seguida da observação do parasita com microscópio ótico.² Apesar do *Demodex* fazer parte da microfauna normal da pele é pouco comum encontrar um ácaro nas raspagens de cães saudáveis, dessa forma um resultado deste não deve ser ignorado e a raspagem deve ser repetida.^{1,3} Um resultado positivo é feito através da observação de mais de um ácaro juntamente com os sinais clínicos.³ A raspagem profunda também permite monitorizar o animal ao longo do tratamento.² Uma boa alternativa à raspagem profunda é o tricograma.³ Este pode ser utilizado em casos onde a raspagem profunda é difícil de ser realizada (como por exemplo nos espaços interdigitais), no entanto, os resultados negativos devem ser sempre acompanhados de raspagens profundas antes da DC ser descartada.³ Num estudo realizado por Pereira *et al.* (2012) foi demonstrado que a impressão da pele com fita adesiva é um método igualmente sensível quando comparado como a raspagem profunda. Para além disso,

tem como vantagens o facto de ser um método pouco traumático e doloroso para os cães, podendo ser usado em áreas sensíveis, de difícil acesso (como a região periocular, as comissuras labiais e os espaços interdigitais) e também em animais agressivos ou difíceis de conter.⁶ No caso do Roscoe este método podia ter sido utilizado uma vez que foram realizadas raspagens profundas em zonas sensíveis como a região periocular. A histopatologia de biópsias de pele é utilizada em último recurso, sendo útil nos casos onde os resultados do tricograma e raspagem profunda são negativos, o que raramente se verifica.³ As biópsias de pele detetam os ácaros nos folículos pilosos e em granulomas nos casos de furunculose, sendo mais utilizada em certas raças como o Shar-pei ou em cães com hiperqueratose ou fibrose cutâneas, em especial na região interdigital.^{2,3}

O tratamento da DC varia conforme a apresentação clínica da doença. Um ponto fundamental para que a recuperação total seja atingida é o diagnóstico e a resolução de qualquer patologia subjacente que possa existir. Na maioria dos casos de DCL ocorre cura espontânea em 6 a 8 semanas.¹ Por conseguinte, nos casos que não apresentam infeções secundárias uma monitorização atenta é o essencial.⁴ Se for necessário realizar algum tratamento este deve ser conservativo com o uso de terapia antissética tópica.² O animal deve ainda ser examinado após 4 semanas para monitorizar a evolução da doença.^{1,2} O tratamento DCG é difícil e moroso e a compreensão por parte do dono sobre a etiopatogenia, gravidade dos sinais clínicos, tratamentos disponíveis e prognóstico é fundamental para o sucesso do tratamento.² Nem todos os cães necessitam de tratamento acaricida, cerca de 30% a 50% de cães com idades inferiores a 1 ano com DCG recuperam espontaneamente.¹ Nos casos de DCG com infeção bacteriana secundária é necessário recorrer ao uso de antibioterapia. Idealmente deve-se realizar uma cultura e antibiograma para selecionar o antibiótico mais adequado.³ No caso do Roscoe o antibiótico escolhido foi a cefpodoxima-proxetilo, uma cefalosporina de 3ª geração. Como terapia adjuvante aconselham-se os banhos com champô à base de peróxido de benzoílo (2-3%) ou clorexidina (3-4%) devido à sua atividade antissética prolongada na pele.³ Dependendo de cada caso os banhos podem ser semanais, devendo ser continuados 1 a 2 semanas após a cura microscópica da infeção bacteriana secundária.³ Segundo um estudo publicado por Kuznetsova *et al.* (2012) o uso de antibióticos sistémicos pode não ser necessário no tratamento da DCG, sendo o tratamento acaricida e os champôs antibacterianos suficientes em pacientes com piodermite profunda. No entanto, uma monitorização cuidada deve ser realizada para procurar sinais de septicémia.⁵ O amitraz, devido à eficácia demonstrada em diversos estudos, tem sido aprovado para o tratamento da DCG sob a forma de banhos semanais ou quinzenais com uma concentração de 0.025-0.06%.³ Uma desvantagem no seu uso são os efeitos adversos como depressão, sonolência, ataxia, polifagia, polidipsia, vómitos e diarreia.³ Outra opção são as lactonas macrocíclicas como a

ivermectina, a milbemicina oxima e a moxidectina. A ivermectina (0.3-0.6 mg/kg, PO, SID)³ tem mostrado percentagens de cura acima dos 85%, é barata e de fácil administração⁴. De acordo com Muller *et al.* (2012) está recomendado iniciar a administração de ivermectina na dose de 0.05 mg/kg/dia e aumentar em 0.05 mg/kg/dia até à dose diária pretendida, de forma a minimizar o risco de efeitos neurológicos secundários como letargia, tremores, midríase e mesmo coma e morte no caso de cães de raças sensíveis como o Collie. No caso do Roscoe optou-se por iniciar o tratamento com uma dose de 0.1 mg/kg, PO, SID e dobrar a dose a cada 7 dias até uma concentração de 0.4 mg/kg. A milbemicina é recomendada no tratamento da DCG na dose de 1-2 mg/kg, PO, SID e parece ser bem tolerada pelas raças sensíveis à ivermectina.^{2,3} No entanto, mostra uma eficácia mais baixa em cães com DCA e é dispendiosa.^{3,4} A moxidectina (0.2-0.5 mg/kg, PO, SID) apresenta taxas de sucesso semelhantes à ivermectina.³ Os efeitos adversos também são idênticos aos da ivermectina, porém mais frequentes.³ No caso de dermatite secundária à *Malassezia* pode-se recorrer ao uso de champôs antifúngicos ou a tratamento sistêmico.⁴ Os glucocorticoides devem ser evitados e usados antes anti-histamínicos ou AINEs para controlar o prurido e dor.⁴ É recomendada a ovariectomia de cadelas afetadas de forma a evitar recidivas durante o estro e a propagação da doença.² Também não se devem cruzar animais com DCG.¹ Por último, os animais devem ser desparasitados contra endoparasitas e devem receber uma alimentação de elevada qualidade.³ Uma vez que os animais podem alcançar a cura clínica antes da cura parasitológica, o tratamento deve ser continuado até um mês após a segunda raspagem de controlo seja negativa, devendo ter cada raspagem um mês de intervalo.³

O prognóstico geral desta patologia é bom, uma vez que a maioria dos animais consegue recuperar totalmente com o tratamento adequado. No caso do Roscoe, apesar de ainda não se ter encontrado uma causa associada o tratamento tem sido bastante eficaz, esperando-se dessa forma um resultado promissor.

Bibliografia:

- 1) Miller WH, Griffin CE, Campbell KL (2013) "Parasitic Skin Disease" in **Muller and Kirk's Small Animal Dermatology**, 7ª Ed, Saunders, 304-313
- 2) Leitão JPA, Leitão JPA (2008) "Demodicose Canina" **Revista Portuguesa de Ciências Veterinárias**, 103, 135-149
- 3) Mueller RS, Bensignort E, Ferrer L, Holm B, Lemarie S, Paradis M, Shipstone MA (2012) "Treatment of Demodicosis in Dogs: 2011 Clinical Practice Guidelines" **Veterinary Dermatology**, 23(2), Wiley, 86-96
- 4) Nuttal T, Harvey RG, McKeever PJ (2009) "Dermatoses characterized by patchy alopecia" in **A Colour Handbook of Skin Diseases of the Dog and Cat**, 2ª Ed, Manson Publishing, 272-276
- 5) Kuznetsova E, *et al.* (2012) "Influence of Systemic Antibiotics on the Treatment of Dogs with Generalized Demodicosis" **Veterinary Parasitology**, 188(1-2), Elsevier, 148-155
- 6) Pereira AV, *et al.* (2012) "Comparison of acetate tape impression with squeezing versus skin scraping for the diagnosis of canine demodicosis" **Australian Veterinary Journal**, 90(11), 448-450

Caso Clínico 4: Oncologia - Mastocitoma cutâneo

Caracterização do animal: Cassie era um canídeo, SRD, fêmea esterilizada, de 13 anos de idade e com 12.8 kg de peso. **Motivo da consulta / Anamnese:** Em dezembro de 2014, Cassie foi trazida ao serviço de oncologia da UTVMC para uma consulta de acompanhamento de um mastocitoma. Em abril de 2014 um pequeno nódulo começou a crescer no joelho esquerdo de Cassie que progrediu substancialmente de tamanho, tornando-se eritematoso e inflamado nos meses seguintes. Em julho, o nódulo foi removido no seu veterinário e mandado para o laboratório de histopatologia da UTVMC. O resultado revelou um mastocitoma de elevado grau com margens estreitas de 3 mm. Na primeira consulta na UTVMC, em agosto, foram realizadas radiografias torácicas e abdominal, ecografia abdominal e CAAF do fígado e baço, bem como análise sanguíneas e urianálise, com o objetivo de ser feito o estadiamento. Nenhum dos exames revelou a presença de metástases em Cassie. Também foi solicitada uma consulta no serviço de Cirurgia para ser avaliada a possibilidade de se aumentarem as margens em pelo menos 1 cm, ficando determinado que devido ao lugar anatômico da lesão seria difícil alcançar o objetivo pretendido. Ainda foram discutidos os diversos tratamentos possíveis. Nesse dia não foi iniciado nenhum tipo de protocolo direcionado ao mastocitoma para que os donos pudessem pensar e tomar uma decisão. A Cassie foi nesse dia para casa apenas com tramadol 4 mg/kg, PO, BID. Na segunda consulta de acompanhamento, durante o exame físico, palpou-se o gânglio linfático inguinal esquerdo que se encontrava aumentado e firme, realizou-se uma CAAF o que revelou a presença de metástase. Nesse dia iniciou-se o protocolo quimioterápico com o masitinib 12,5 mg/kg, PO, SID, mais a famotidina 1mg/kg, PO, SID e a difenidramina 2 mg/kg, PO, BID mantendo-se o tramadol. Foi recomendado fazer um acompanhamento passado 2 semanas onde se verificou uma redução no tamanho do gânglio linfático inguinal esquerdo. O objetivo terapêutico, no caso de Cassie responder favoravelmente ao tratamento, seria continuar o masitinib no mínimo por 6 meses. Na consulta de acompanhamento dos 3 meses verificou-se leucopenia ($2.6 \times 10^3/\mu\text{l}$, valores de referência: $5.1-14 \times 10^3/\mu\text{l}$), um ligeiro grau de neutropenia ($1.92 \times 10^3/\mu\text{l}$, valores de referência: $2.65-9.8 \times 10^3/\mu\text{l}$) e ligeira anemia (Hb=13.3 g/dl, valores de referência: 14.7-21.6 g/dl; Htc=39.9%, valores de referência: 41-60%) sendo aconselhado descontinuar o masitinib por 1 semana seguida de uma nova reavaliação. Foi também parado o tramadol. Na reavaliação os neutrófilos voltaram aos seus valores normais sendo recomeçado novamente o masitinib, à mesma dose, até à presente consulta. A Cassie morava num vivenda com acesso ao exterior privado e não tinha coabitantes animais. Não foram descritos antecedentes médicos ou cirúrgicos, para além da ovariohisterectomia eletiva quando tinha 8 meses. O protocolo vacinal e desparasitação interna e externa estavam corretamente efetuados. Era alimentada com uma ração seca de elevada qualidade e com acesso livre à água. Nunca realizara qualquer viagem

e não tinha acesso a lixo ou produtos tóxicos. Sem alterações nos restantes sistemas. **Exame de estado geral:** *Atitude em estação, movimento e decúbito:* normal; *Estado mental:* alerta; *Temperamento:* equilibrado; *Condição corporal:* normal; *Movimentos respiratórios:* sem alterações mas estava a arfar, pelo que não foi possível registar a frequência respiratória. *Auscultação cardio-respiratória:* normal; *Pulso:* 112 ppm, bilateral, regular, sincrónico, forte, rítmico e simétrico; *Temperatura:* 38,1°C com reflexo e tónus anal normais e sem a presença de muco, diarreia, sangue ou formas parasitárias macroscópicas no termómetro; *Desidratação:* <5%; *Mucosas:* rosadas, húmidas e brilhantes com TRC <2"; *Gânglios linfáticos:* normais, gânglio linfático inguinal esquerdo não palpável; *Palpação abdominal:* normal; *Olhos e cavidade oral:* normais; *Ouvidos:* normais. **Lista de problemas:** História de mastocitoma de elevado grau no joelho esquerdo e metástases no gânglio linfático inguinal esquerdo. **Diagnósticos diferenciais:** Neoplasia primária (mastocitoma, histiocitoma, plasmocitoma), neoplasia metastática, lipoma, granuloma, abscesso, quisto dérmico. **Exames complementares:** Hemograma: leucopenia ($2.7 \times 10^3/\mu\text{l}$, valores de referência: $5.1-14 \times 10^3/\mu\text{l}$), neutropenia ($1.66 \times 10^3/\mu\text{l}$, valores de referência: $2.65-9.8 \times 10^3/\mu\text{l}$), linfopenia ($0.83 \times 10^3/\mu\text{l}$, valores de referência: $1.1-4.6 \times 10^3/\mu\text{l}$), monocitopenia ($0.11 \times 10^3/\mu\text{l}$, valores de referência: $0.165-0.85 \times 10^3/\mu\text{l}$); Bioquímica: normal; Urianálise: normal. **Diagnóstico final:** Mastocitoma cutâneo canino. **Tratamento e Acompanhamento:** Como os neutrófilos de Cassie voltaram a baixar novamente descontinuou-se o masitinib por mais 1 semana continuando apenas com a famotidina 1mg/kg, PO, SID e a difenidramina 2 mg/kg, PO, BID. Na semana seguinte o hemograma encontrava-se normal, mas devido à constante descida nos neutrófilos decidiu-se reduzir a dose de masitinib para 9 mg/kg, PO, SID na tentativa de Cassie conseguir tolerar esta dose sem que houvesse descida dos seus glóbulos brancos. Passado 2 semanas na consulta de acompanhamento o hemograma encontrava-se normal, mantendo-se a mesma dose de masitinib e as restantes medicações. Foi recomendado fazer o acompanhamento de Cassie a cada 2 semanas para realizar o exame físico, análise sanguíneas e urianálise de modo a verificar se seria necessário descontinuar o masitinib ou alterar o protocolo quimioterápico. O acompanhamento seria depois realizado uma vez por mês.

Discussão: Os mastocitomas são o tumor cutâneo mais comum no cão, compreendendo cerca de 7-21% de todos os tumores cutâneos.¹ Os animais mais velhos, com uma média a rondar os 8-9 anos e os cães de raça cruzada, como a Cassie, são os mais afetados, não existindo uma predisposição de género.² Contudo, certas raças como o Boxer, Boston Terrier, Bulldog Inglês, Pug, Labrador e Golden Retriever, Cocker Spaniel, Schnauzer, Staffordshire Terrier, Beagle, Leão da Rodésia, Weimaraner e Shar-pei apresentam elevado risco de incidência, sugerindo que possa existir uma componente genética.^{1,2} A etiologia do mastocitoma é desconhecida, porém estudos recentes mostraram que pode estar relacionada com o recetor tirosina quinase

KIT (codificado pelo gene *c-kit*), responsável pela proliferação e diferenciação dos mastócitos, e que uma ativação deste está associada ao desenvolvimento do mastocitoma^{2,3,4} Uma mutação do gene *c-kit* leva à ativação do KIT o que provoca o seu desregulamento e um aumento da proliferação celular.^{2,3,4} Aproximadamente 25 a 30 % dos cães com mastocitomas de intermédio ou elevado grau apresentam uma mutação do *c-kit* estando correlacionados com um aumento de recidivas locais, aparecimento de metástases e a um pior prognóstico.²

Os mastocitomas podem crescer em qualquer região do corpo, mas a maioria surge a nível cutâneo (derme) ou subcutâneo e tendem a ser solitários, embora 11-14% dos cães possam apresentar múltiplas lesões.^{2,4} Os mastocitomas cutâneos aparecem em 50% dos casos no tronco e região perineal, 40% nos membros e 10% na cabeça e pescoço.² Ocasionalmente ocorrem em outros lugares, como por exemplo a conjuntiva, cavidade oral, glândula salivar, medula espinal ou trato urinário, podendo ainda surgir sob a forma visceral.^{2,3} É preciso ter em conta que os mastocitomas cutâneos possuem uma grande variedade de aparências clínicas, sendo muitas vezes confundidos com lesões não neoplásicas, sendo os mastocitomas cutâneos/subcutâneos macios ao toque frequentemente diagnosticados como lipomas.^{2,3,4} De uma maneira geral, os mastocitomas de carácter agressivo apresentam as seguintes características: crescimento rápido podendo atingir grandes dimensões, ulceração, nódulos satélite, inflamação/irritação local e dos tecidos circundantes, infiltração local e pobre demarcação dos tecidos adjacentes e sinais paraneoplásicos.^{3,4} Apesar de existirem exceções, a aparência dos mastocitomas pode estar correlacionada com o grau histopatológico.³ A manipulação dos mastocitomas deve ser cuidadosa, uma vez que pode levar a um fenómeno designado por *Darier's sign* em que há a libertação de substâncias vasoativas como a histamina e a heparina que provocam sinais de eritema, inflamação, formação de pápulas, hemorragia local e fraca cicatrização.^{2,3,4} A desgranulação dos mastócitos pode ainda ocorrer espontaneamente levando a variações de tamanho da massa.^{2,4} Sistemicamente, os animais podem apresentar elevadas concentrações plasmáticas de histamina, diminuição das concentrações plasmáticas de gastrina e anomalias na coagulação devido à libertação de heparina.² A ativação dos recetores H₂ das células parietais e subsequente aumento da secreção gástrica de ácido clorídrico, associada ao dano vascular e hipermotilidade podem levar a vómitos, dor abdominal, febre e hemorragia gastrointestinal.^{2,4} Cerca de 35-83% dos animais apresentam ulceração gastrointestinal na necrópsia associada a mastocitomas de elevado grau.^{2,3,4} É possível a ocorrência de choque anafilático e colapso devido a libertações massivas de histamina, mas é um fenómeno raro.⁴

Inicialmente os mastocitomas podem ser diagnosticados por CAAF e apesar de 92-96% dos animais serem corretamente diagnosticados não é possível saber o grau, no entanto, a visualização de várias células pleomórficas na citologia é sugestiva de tumores de elevado

grau.^{3,4} Assim sendo, para determinar o grau é necessário recorrer à histopatologia que pode ser realizada através de uma biópsia incisional ou excisional.⁴ No caso da Cassie foi realizada uma biópsia excisional, e apesar do tumor ter sido removido na sua totalidade, as margens eram estreitas (3 mm) tendo-se considerado uma excisão incompleta com risco de o tumor voltar a crescer. Dois sistemas são usados para determinar o grau, o mais utilizado é do Patnaik que subdivide em grau I, II e III (Anexo IV, Tabela 1 e 2) e o mais recente, o sistema de 2 classificações: elevado ou baixo grau.¹ Após o diagnóstico ser feito deve-se realizar o estadiamento para saber a extensão da doença. Os mastocitomas metastizam primeiro para os gânglios linfáticos locais, depois para fígado e baço e por último para os restantes órgãos.³ Um estadiamento mínimo requer a realização de CAAF dos gânglios linfáticos locais, mesmo se normais, e uma ultrassonografia abdominal.^{3,4} Na presença de fatores negativos de prognóstico (Anexo IV, Tabela 3), como metástases no gânglio linfático ou tumores de elevado grau, deve-se acrescentar uma CAAF de fígado e baço, mesmo se normais, aos restantes exames.² Embora as metástases nos pulmões sejam raras, as radiografias torácicas podem servir para procurar linfadenopatia intratorácica ou para descartar alguma patologia antes de ser efetuado algum tratamento.³ A avaliação do esfregaço do *buffy coat* não é utilizado na rotina diária uma vez que os mastócitos podem ser encontrados no sangue periférico na presença de outras doenças inflamatórias.² Os aspirados de medula óssea são reservados a animais com doença visceral ou disseminada.³ Num estudo realizado por Warland J. *et al.* (2012) demonstrou-se que o estadiamento deve começar pela análise do gânglio linfático local, uma vez que nenhum cão desenvolveu metástases distais sem primeiro apresentar envolvimento do gânglio linfático. Concluindo então, que o gânglio linfático local é sentinela para metástases e na ausência destas a necessidade de efetuar mais exames pode ser dispensável.⁵ Dessa forma, uma combinação de informação sobre o grau do tumor e do gânglio linfático sentinela, fornece informação valiosa sobre o comportamento do mastocitoma.⁵ No caso da Cassie, foi classificada com mastocitoma de elevado grau ou grau III tendo sido realizadas radiografias torácicas e uma ultrassonografia abdominal com CAAF de fígado e baço estando tudo normal. Após se notar o aumento do gânglio linfático inguinal esquerdo foi realizada uma CAAF que revelou tratar-se de uma metástase. De acordo com a Organização Mundial de Saúde (Anexo IV, Tabela 4) a Cassie encontrava-se assim no estadio IIa, devido ao envolvimento do gânglio.

O tratamento deve ser baseado na presença ou ausência de fatores negativos de prognóstico, tais como o grau e o estadiamento, se a remoção cirúrgica é possível e se a terapia local é suficiente ou se é necessário efetuar quimioterapia sistémica.^{2,4} No caso de tumores localizados, passíveis de serem completamente removidos cirurgicamente, esse deve ser o tratamento de escolha.² Estudos recentes sugeriram que, em tumores até 5 cm de diâmetro, são aceitáveis margens laterais de 2 cm e uma excisão fascial profunda, no entanto,

na maioria dos tumores de grau III estas margens são inadequadas sendo preferível alcançar margens maiores.³ É importante que todas as margens sejam avaliadas histologicamente para verificar se a excisão foi completa e, no caso de ser incompleta, deve-se realizar uma nova cirurgia ou fazer radioterapia local.^{2,3} Alguns estudos afirmam que apenas 20-30% dos mastocitomas removidos com margens incompletas recidivam.² A radioterapia serve também para tratar gânglios linfáticos locais metastizados.² O prognóstico dos tumores tratados com radioterapia adjuvante é bom para tumores de grau II resultando em 1-2 anos sem doença, em cerca de 81-95% dos casos. No entanto, foram reportados intervalos de 40 meses sem doença para tumores de grau I/II com metástases no gânglio linfático local quando tratados com cirurgia e radioterapia.^{3,4} Os mastocitomas de grau II e III em que existe elevado grau de recidiva local ou que não possam ser removidos cirurgicamente ou têm elevado risco de se metastizar devem ser tratados com quimioterapia. A quimioterapia também é usada quando existe doença microscópica e a radioterapia não é viável.^{3,4} A terapia de 1º escolha é a vimblastina com prednisolona, seguida de lomustina. Contudo, diversos protocolos podem ser utilizados (Anexo IV, Tabela 5), tendo sido reportado em vários estudos que existe vantagem na combinação de vários agentes.^{2,3,4} Mais recentemente, foram desenvolvidos 2 medicamentos orais que inibem a tirosina quinase KIT: o fosfato de toceranib (Palladia®) e o mesilato de masitinib (Masivet®), ambos bastante eficazes contra mastocitomas que apresentam mutação do *c-kit*, embora alguns tumores sem a mutação também possam responder.^{2,3} Estes medicamentos são aprovados pela FDA apenas para o tratamento de mastocitomas de grau II e III não ressecáveis.¹ Num estudo realizado com o toceranib em 145 cães, 42.8% responderam mostrando um tempo médio de progressão do tumor de 18.1 semanas.¹ Noutro estudo, o masitinib mostrou-se seguro e eficaz no tratamento de mastocitomas, aumentando significativamente o tempo de progressão do tumor e o tempo de sobrevida quando usado como terapia de 1ª linha.¹ Num estudo realizado por Smrkovski O. A. *et al.* (2013) foram alvo de estudo animais com e sem metástases, a taxa de resposta ao tratamento foi de 50%, com um tempo médio de sobrevivência para animais que responderam de 630 dias e para os que não responderam de 137 dias. Foi também concluído que a resposta ao masitinib foi o fator de prognóstico mais importante na sobrevida de cães com mastocitoma em comparação com o grau, estadiamento e localização.¹ Os efeitos adversos mais comuns são vômitos, diarreias e neutropenia, e uma pequena percentagem dos cães desenvolve proteinúria e aumento de algumas enzimas hepáticas.^{1,2} A Cassie apresentou vários episódios de neutropenia que podiam indicar supressão da medula óssea, por essa razão o tratamento foi descontinuado por uma semana, sendo depois retomado quando os valores voltaram ao normal. A continuidade da neutropenia levou à necessidade de reduzir a dose de masitinib. Para além do tratamento específico, é frequentemente necessário recorrer a terapia de suporte

de modo a controlar os efeitos sistêmicos associados ao tumor. Antagonistas H₂ (como a cimetidina, a famotidina ou a ranitidina), antagonistas H₁ (como a difenidramina ou a clorfeniramina), inibidores da bomba de prótons como o omeprazol e citoprotetores como o sucralfato ajudam a diminuir os efeitos da histamina, sendo usados em cães com sinais gastrointestinais ou em risco.^{2,3} Outros tratamentos como a injeção intralesional com corticosteroides ou água ionizada, imunoterapia, hipertermia, terapia fotodinâmica, crioterapia e eletroquimioterapia têm sido utilizados com resultados variáveis.^{2,3,4} Após o tratamento os animais devem ter um acompanhamento apertado: um mês após o tratamento; depois a cada 3 meses até aos 18 meses e finalmente a cada 6 meses.²

O fator de prognóstico considerado mais importante em cães com mastocitoma é o grau histopatológico baseado no sistema de Patnaik, no entanto, este apresenta várias limitações não conseguindo prever o comportamento de cada tumor.^{2,3} A maioria dos cães com mastocitomas bem diferenciados (80-90%) e intermédios (75%) conseguem viver por longos períodos de tempo após a remoção cirúrgica.² Cães com grau II e metástases nos gânglios linfáticos tratados com radioterapia após cirurgia ou com remoção do gânglio associada a quimioterapia, vivem por longos períodos de tempo.² Contudo, o prognóstico para tumores pouco diferenciados (como no caso da Cassie) é reservado, uma vez que apresentam uma taxa de metastização a rondar os 55-96%, morrendo a maioria dos cães após um ano de doença.²

Bibliografia:

- 1) Smrkovski OA, Essick L, Rohrbach BW, Legendre AM (2013) "Masitinib mesylate for metastatic and non-resectable canine cutaneous mast cell tumours" **Veterinary and Comparative Oncology**, 1-8
- 2) London CA, Thamm DH (2013) "Mast cell tumours" *In* Withrow SJ, Vail DM, Page RL (Ed.) **Withrow and MacEwens's Small Animal Clinical Oncology**, 5ª Ed, Elsevier Health Sciences, 335-346
- 3) Blackwood L (2011) "tumours of the skin and subcutaneous tissues" *In* Dobson JM, Lascelles BDX (Ed.) **BSAVA Manual of canine and feline oncology**, 3ª Ed, BSAVA, 143-149
- 4) Blackwood L, Murphy S, Buracco P, De Vos JP, De Fornel-Thibaud P, Hirschberger J, Kessler M, Pastor J, Fonce F, Savary-Bataille K, Argyle DJ (2012) "European consensus document on mast cell tumours in dogs and cats" **Veterinary and Comparative Oncology**, 10(3), e1-e29
- 5) Warland J, Amores-Fuster I, Newbury W, Brearley M, Dobson J (2012) "The utility of staging in canine mast cell tumours" **Veterinary and Comparative Oncology**, 12(4), 287-298

Caso Clínico 5: Oftalmologia – Glaucoma Primário

Caraterização do animal: Muffin era um canídeo, macho castrado, de raça Bichon Maltês, de 7 anos de idade e com 2,9 Kg de peso. **Motivo da consulta / Anamnese:** Muffin foi trazido ao serviço de Oftalmologia da UTVMC para uma consulta de acompanhamento de glaucoma no olho direito (OD) diagnosticado no seu médico veterinário habitual. Os proprietários relataram que há cerca de um mês o Muffin começou a ficar com o olho direito vermelho e aumentado de tamanho. Passado uma semana decidiram levar o Muffin ao seu veterinário que realizou o exame oftalmológico, verificando que o olho direito se encontrava buftálmico, com hiperémia dos vasos episclerais, hifema e neovascularização corneal. A pressão intraocular (PIO) foi de 69 mmHg no OD e de 20 mmHg no olho esquerdo (OS), com o teste de fluoresceína e Schirmer normais. O Muffin foi medicado com latanoprost 1 gota, BID, dorzolamida 1 gota, TID, acetato de prednisolona 1 gota QID e flurbiprofeno 1 gota, TID no OD. Uma semana depois, na consulta de acompanhamento, foram medidas as pressões intraoculares tendo-se registado valores de 67 mmHg no OD e 15 mmHg no OS. Não se tendo verificado melhorias com a medicação e com suspeita de uma possível luxação do cristalino o veterinário referenciou o Muffin para a UTVMC. O Muffin vivia num apartamento com mais um cão de 5 anos de idade e tinha acesso à rua durante os seus passeios diários. O Muffin e o seu companheiro encontravam-se corretamente vacinados e desparasitados interna e externamente. Era alimentado com ração seca de supermercado e com os restos da comida dos donos e tinha sempre água à sua disposição. Nunca realizou viagens e em casa não tinha acesso a produtos tóxicos, lixos ou plantas. Sem passado médico ou cirúrgico excetuando a orquiectomia eletiva quando tinha 9 meses. Não foram relatadas alterações nas perguntas dirigidas aos restantes sistemas. **Exame de estado geral:** *Atitude em estação, movimento e decúbito:* normal; *Estado mental:* alerta; *Temperamento:* equilibrado; *Condição corporal:* normal; *Movimentos respiratórios:* 32 rpm; *Auscultação cardio-respiratória:* normal; *Pulso:* 116 ppm; *Temperatura:* 38,7°C; *Desidratação:* <5%; *Mucosas:* rosadas, húmidas e brilhantes com TRC <2". Os restantes parâmetros avaliados no exame físico geral não apresentavam alterações. **Exame oftalmológico:** No exame do OD era evidente buftalmia e os vasos episclerais estavam congestionados. O OD também apresentava neovascularização e pigmentação da córnea com presença de hifema no fundo da câmara anterior (Anexo V, Figura 1). O exame do OD com a lâmpada de fenda confirmou luxação posterior do cristalino. Reflexo de ameaça e pupilar direto e consensual no OD ausentes e presentes no OS. A PIO do OD foi de 79 mmHg e de 21 mmHg para o OS medidos por tonometria de *rebound* (Tonovel®). Teste de Schirmer diminuído no OD (11 mm/min) e normal no OS (20 mm/min). Teste de fluoresceína e exame da córnea com lâmpada azul foi positivo para OD revelando uma pequena úlcera corneal superficial no centro do olho. A gonioscopia do OS mostrou o ângulo iridocorneal diminuído e displasia do

ligamento pectíneo. Oftalmoscopia indireta do OS normal. **Lista de problemas:** Glaucoma com buftalmia secundária do OD, úlcera corneal superficial do OD, luxação posterior do cristalino do OD, goniodisgenesia de OU, perda de visão do OD. **Diagnósticos diferenciais:** Glaucoma primário de ângulo aberto, glaucoma primário de ângulo fechado, glaucoma secundário (luxação do cristalino, uveíte, catarata intumescente, descolamento da retina, hifema, neoplasia intraocular). **Diagnóstico final:** Glaucoma primário crônico de ângulo fechado. **Tratamento:** Uma vez que as pressões no OD se encontravam muito elevadas, não se tendo verificado uma melhoria com a medicação, e devido à perda irreversível da visão foi recomendada a enucleação do OD de forma a eliminar o desconforto e dor que esta condição acarreta para os pacientes. Devido à diminuição do ângulo iridocorneal do OS e à goniodisgenesia a probabilidade de desenvolver glaucoma no futuro no OS eram elevadas, tendo-se iniciado tratamento profilático nesse olho com timolol, 1 gota, BID. O Muffin foi medicado no OD com latanoprost 1 gota, BID, dorzolamida 1 gota, BID, flurbiprofeno 1 gota, QID e um colírio de neomicina, polimixina B e gramicidina, 1 gota, QID até à cirurgia de enucleação. O acetado de prednisolona foi descontinuado devido ao aparecimento da úlcera da córnea.

Discussão: O glaucoma é uma condição patológica que resulta de uma ou várias doenças oculares que conduzem ao aumento da PIO, provocando diminuição do fluxo sanguíneo e axoplasmático do nervo ótico, podendo afetar as células ganglionares da retina e seus axónios, resultando na degeneração e atrofia do nervo ótico e consequente perda de visão.^{1,2} O humor aquoso é produzido pelo corpo ciliar e secretado para a câmara posterior atravessando depois a pupila para entrar na câmara anterior.^{2,3} A drenagem do humor aquoso é realizada por dois mecanismos diferentes.^{2,3} No mais comum ou convencional, o humor aquoso sai pelo ângulo iridocorneal passando pelo ligamento pectíneo, malha trabecular e plexo aquoso até ao plexo venoso da esclera onde é incorporado na circulação venosa.² A via não convencional é aquela em que 10-15% do humor aquoso é drenado pela via uveoescleral.^{2,3} A PIO é mantida pelo equilíbrio entre a produção e a drenagem do humor aquoso.² O glaucoma está normalmente associado a um distúrbio na drenagem normal do humor aquoso, levando dessa forma a uma elevação da PIO.³ A PIO normal de um cão medida por tonometria de aplanamento varia entre 10-25 mmHg.²

Os glaucomas caninos podem ser classificados de acordo com a sua causa em primários, secundários ou congénitos¹ (Anexo V, Tabela 1). O glaucoma congénito é uma condição rara em cães e está associado a anomalias no segmento anterior que levam ao aumento da PIO logo após o nascimento.^{1,3} O glaucoma secundário surge associado a outras patologias oculares que levam a obstrução da drenagem do humor aquoso e dessa forma ao aumento da PIO.^{1,2} Normalmente são unilaterais e não são hereditários, apesar de certas raças terem uma predisposição genética para algumas das doenças que originam o glaucoma.¹ O

glaucoma primário é considerado hereditário em algumas raças (Anexo V, Tabela 2), sendo uma delas o Bichon Maltês, e as elevações da PIO desenvolvem-se sem a existência de patologias oculares concomitantes.¹ É uma patologia com potencial para se desenvolver bilateralmente e pode resultar de uma alteração do ângulo iridocorneal ou de um metabolismo anormal das células trabeculares do sistema de drenagem.^{1,3} O glaucoma primário ainda pode ser subdividido em glaucoma de ângulo aberto, estreito ou fechado de acordo com a aparência do ângulo iridocorneal observado por gonioscopia.^{1,3} De acordo com a duração da doença pode ser classificado em agudo ou crônico.¹ Um dos mecanismos descritos pelo qual os glaucomas primários de ângulo fechado ocorrem encontra-se associado a uma anomalia do ligamento pectíneo (goniodisgenesia ou displasia).^{1,2} É uma condição bilateral mas que se inicia de forma unilateral, frequentemente de forma súbita, com aumento acentuado da PIO (50-80 mmHg), em animais de meia-idade, e apesar de existir uma predisposição para certas raças (não estando incluído o Bichon Maltês), qualquer animal pode ser afetado, como o Muffin.²

Os sinais clínicos dependem do tipo de glaucoma, da velocidade de instalação, da duração do problema, dos valores de PIO e da idade.^{1,3} Apesar do glaucoma primário ser uma doença bilateral os sinais clínicos manifestados podem ser assimétricos, podendo um olho encontrar-se numa fase mais avançada da doença.¹ Nas fases iniciais os sinais são geralmente insidiosos e podem passar despercebidos, sendo o diagnóstico geralmente definido numa fase já avançada.^{1,3} No glaucoma agudo são típicos os sinais associados à dor como epífora, blefarospasmo, enoftalmia e prolapso da 3ª pálpebra, principalmente nos casos onde a PIO se encontra acima de 40-50 mmHg.^{2,3} Pode ainda surgir edema da córnea, vascularização corneal, midríase, congestão episcleral e perda de visão.² Quando a perda de visão é recente e as PIO não são muito altas os danos causados ao nervo ótico e às células ganglionares da retina ainda podem ser reversíveis.² No glaucoma crônico, para além dos sinais comuns ao glaucoma agudo, é ainda caracterizado pela presença de buftalmia, *striae Haab's*, neovascularização e pigmentação corneal, atrofia da íris, luxação/subluxação do cristalino, cataratas, úlceras corneais devido à incapacidade de cerrar o olho e distribuição do filme lacrimal, hemorragia intraocular, atrofia da retina e disco ótico e *cupping* do disco ótico.² O glaucoma crônico pode resultar de um ou vários episódios de natureza aguda, mal controlados ou não diagnosticados, ou desenvolver-se de forma insidiosa.²

Os procedimentos básicos para o diagnóstico e monitorização do glaucoma são a tonometria, a gonioscopia e a oftalmoscopia.¹ Para além destes, ainda se pode recorrer à ultrassonografia e à eletrorretinografia (ERG).^{1,4} A PIO pode ser medida através do tonómetro de Schiotz, tonometria de aplanamento e tonometria de *rebound*.^{1,3} No caso do Muffin foi usado a tonometria de *rebound* que mede a PIO projetando uma pequena sonda na superfície corneal

analisando as características do seu retrocesso. Para realizar este procedimento o animal deve posicionar a cabeça o mais direita possível, ficando a sonda paralela ao chão.³ Apesar destas limitações este método tem-se mostrado tão fiável como a tonometria de aplanamento e não necessita de anestesia tópica.^{1,3} Quando se mede a PIO deve-se ter em conta que existem vários fatores que podem levar a variações nas medições. Um deles é o posicionamento do paciente que deve estar sentado, não se exercendo pressão no pescoço (que pode levar a um aumento PIO).^{1,3} As variações circadianas levam a diferenças de 2-4 mmHg em cães normais e de 6-10 mmHg em cães com glaucoma primário de ângulo aberto, com níveis de PIO mais altos da parte da manhã.¹ Estas diferenças também já foram reportadas em cães com glaucoma primário de ângulo fechado.^{1,4} Num estudo onde se administrou tropicamida (midriático de curta duração) a um grupo Basset Hounds com glaucoma primário de ângulo fechado verificou-se uma elevação da PIO de 35% em 30 minutos e quando se administrou atropina 1% (midriático de longa ação) o aumento foi mais acentuado, de 50%.⁴ Neste mesmo estudo também se verificou que a PIO foi aumentando progressivamente com o avançar da idade, apesar de diminuir com a idade em animais normais.^{2,4} A gonioscopia permite visualizar o ângulo iridocorneal e classificar o glaucoma como aberto, estreito ou fechado e deve ser comparada com os resultados da tonometria, uma vez que não se correlaciona com os níveis de PIO.¹ Através da gonioscopia também é possível observar anomalias nos ligamentos pectíneos (goniodisgenesia/displasia).^{1,2} Deve ser sempre realizada no olho normotensivo de modo a ser iniciado o tratamento profilático caso sejam encontradas anomalias no ângulo iridocorneal.² A oftalmoscopia direta e indireta permitem avaliar alterações no disco ótico e na retina.¹ A ultrassonografia permite medir o globo ocular, a profundidade da câmara anterior, a espessura do cristalino e a dimensão do corpo vítreo.¹ A ERG avalia a resposta elétrica da retina quando estimulada com luz, identificando alterações estruturais nas células ganglionares da retina.² No estudo realizado por Grozdanic *et al.* (2010) em Basset Hounds com glaucoma primário de ângulo fechado, foi demonstrada a presença de anomalias na ERG antes da elevação da PIO o que faz deste método um indicador precoce da doença. No caso do Muffin, a partir da informação recolhida no exame oftalmológico e no resultado da gonioscopia, foi diagnosticado com glaucoma primário de ângulo fechado. A luxação do cristalino podia ser uma causa ou consequência (secundário *versus* primário), mas devido à visualização da displasia do ligamento pectíneo no olho contralateral (goniodisgenesia), por ser um cão de meia-idade e sua raça fazer parte das mais predispostas a glaucoma primário, foi descartada a hipótese de ser secundário. Pela duração da sua condição e sinais clínicos que apresentava foi classificado como crónico.

O principal objetivo no tratamento do glaucoma é conseguir manter as PIO em níveis onde não haja perda da capacidade visual. O ideal será manter a PIO abaixo dos 20 mmHg.²

Dessa forma, devem ser realizadas monitorizações periódicas da PIO para avaliar a eficácia do tratamento. Para prevenir a perda de visão é necessário um diagnóstico precoce, mas na maioria dos casos os pacientes vêm em estado avançado da doença onde o tratamento médico do olho afetado passa pelo alívio da dor e diminuição do desconforto.¹ Nos glaucomas primários é ainda importante uma avaliação periódica e um tratamento profilático do olho não afetado.³ Nos glaucomas secundários é fundamental tratar a causa subjacente. O tratamento pode ser cirúrgico, médico ou ambos, dependendo do tipo de glaucoma, capacidade visual e da disponibilidade dos proprietários (Anexo V, Tabela 3).^{1,2} Devido ao carácter progressivo da doença o tratamento médico pode levar à necessidade de se conjugar medicamentos ou alterar a frequência.¹ Os fármacos utilizados são agrupados em três categorias: os que reduzem a produção de humor aquoso; os que aumentam a drenagem sem interferir com a produção e aqueles que tanto reduzem a produção como aumentam a drenagem.¹ Os inibidores da anidrase carbónica diminuem a produção do humor aquoso e reduzem a PIO até 50%, sendo usados no tratamento a longo prazo do glaucoma. São exemplos deste grupo a dorzolamida a nível tópico e a acetazolamida, a diclorfenamida e a metazolamida a nível sistémico.² A vantagem do uso da dorzolamida é que não apresenta os efeitos sistémicos da acetazolamida, apesar desta poder ser usada IV em emergências.² Os parassimpaticomiméticos ou mióticos são agonistas colinérgicos que provocam a miose da pupila e reduzem a PIO, aumentando o fluxo de saída do humor aquoso pela ação nos músculos ciliares que se contraem.^{1,2} Encontram-se principalmente indicados para os casos de glaucoma primário de ângulo aberto.² A pilocarpina é a mais usada, mas um outro exemplo pode ser o brometo de demecário.² Os antagonistas β adrenérgicos, como o timolol, reduzem a produção de humor aquoso e são usados em combinação com os inibidores da anidrase carbónica no maneio a longo prazo.² Outros agentes são o betaxolol e o levobunolol. Os análogos da prostaglandina, como o latanoprost, reduzem a PIO pelo aumento de drenagem do humor aquoso pela via não convencional, a uveoescleral.² Tem mostrado bons resultados quando utilizado nas fases iniciais da doença.² O manitol IV é um diurético osmótico usado principalmente nos casos de emergência de glaucoma agudo (PIO>40-50 mmHg), podendo o glicerol PO ser usado em situações de emergência em casa.² Num estudo realizado por Dees D. D. *et al.* (2014) compararam resultados de 4 tipos de tratamentos profiláticos em pacientes com risco de desenvolverem glaucoma primário de ângulo fechado. Os resultados revelaram que o brometo de demecário 0.125% apresentou um maior atraso no desenvolvimento de glaucoma (330dias), seguido do latanoprost 0.005% (284dias), dorzolamida 2.0% (275,5dias) e brometo de demecário 0.25% (143dias), sendo que se for adicionado à terapia um anti-inflamatório este tempo aumenta (324dias) em comparação com os que não receberam (195dias). Apesar das diferenças entre as 4 medicações não serem estatisticamente significativas, podemos concluir

que o tratamento profilático é essencial e pode ser beneficiado se for juntado um anti-inflamatório. Novos fármacos (como por exemplo os bloqueadores dos canais de cálcio) estão a ser investigados com o intuito de promover a neuroproteção, no sentido de preservar a funcionalidade das células ganglionares da retina e os seus axónios.² Quando o tratamento médico por si só não é eficaz a controlar a PIO recorre-se à cirurgia. O método de escolha do procedimento cirúrgico depende, em parte, se o olho mantém a capacidade visual. Os procedimentos usados mais frequentemente e com melhores resultados são os gonioimplantes (*shunts* da câmara anterior), a ciclotocoagulação a laser e a crioterapia (destruição do corpo ciliar).¹ Os gonioimplantes estão indicados nos animais que mantêm a visão. Nos animais que perderam a visão, com olhos buftálmicos e dolorosos existem outras opções como a evisceração com implantação de prótese intraescleral ou intraocular, injeções de gentamicina intravítrea e enucleação.¹ A enucleação é a cirurgia de eleição na fase final do glaucoma.²

No caso do Muffin o tratamento instituído pelo veterinário de referência não conseguiu baixar a PIO do OD mantendo-se sempre em valores muito elevados e quando foi visto pelo departamento de oftalmologia da UVMC a perda de visão era irreversível. Uma vez que esta é uma condição dolorosa para o animal foi aconselhado realizar a enucleação do olho e a iniciar o tratamento profilático do OS com recurso ao timolol. Neste caso a enucleação era o procedimento mais adequado uma vez que providenciava uma ablação rápida da dor e os resultados a curto e longo prazo são bons, sendo também recomendada nos casos em que há luxação do cristalino secundária ao glaucoma.² O tratamento profilático pode atrasar a progressão por vários meses ou mesmo alguns anos.¹

Bibliografia:

- 1) Plummer CE, Regnier A, Gelatt KN (2013) "The Canine Glaucomas" in Gelatt KN, Gilger BC, Kern TJ (Ed.) **Veterinary Ophthalmology**, 5ª Ed, Wiley-Blackwell, 1050-1129
- 2) Renwick P (2002) "Glaucoma" in Petersen-Jones S, Crispin S (Ed.) **BSAVA Manual of small Animal Ophthalmology**, 2ª Ed, BSAVA, 185-203
- 3) Reinstein SL, Rankin AJ, Allbaugh R (2009) "Canine glaucoma: pathophysiology and diagnosis" **Compendium: Continuing Education for Veterinarians**, 450 – 452.
- 4) Grozdanic SD, Kecova H, Harper MM, Nilaweera W, Kuehn MH, Kardon RH (2010) "Functional and structural changes in a canine model of hereditary primary angle-closure" **Association for Research in Vision and Ophthalmology**, 51, 255-263
- 5) Dees DD, Fritz KJ, MacLaren NE, Esson DW, Gaerig AMS, Atkins RM, Konllinger AM (2014) "Efficacy of prophylactic antiglaucoma and anti-inflammatory medications in canine primary angle-closure glaucoma: a multicenter retrospective study (2004-2012)" **Veterinary Ophthalmology**, 17(3), 195-200

Anexo I: Gastroenterologia – Gastrite infecciosa por *Parvovirus*

Hemograma					
Parâmetro	Valores de referência	Dia 1	Dia 2	Dia 3	Dia 4
Eritrócitos ($10^6/\mu\text{l}$)	5.67-7.23	6.54	6.10	6.00	6.11
Hematócrito (%)	39.5-52	44	41	41	41
Hemoglobina (g/dl)	14.8-18.3	18.40	17.20	18.00	17.60
Volume corpuscular médio (fl)	65-76	67.28	67.21	68.33	67.10
Leucócitos ($\text{n}^\circ/\mu\text{l}$)	7503-15063	8600	5700	6500	8500
Plaquetas ($10^3/\mu\text{l}$)	200-500	278	281	345	364

Tabela 1 - Evolução dos valores do hemograma da Maria ao longo dos primeiros 4 dias de internamento.

Bioquímica					
Parâmetros	Valores de referência	Dia 1	Dia 2	Dia 3	Dia 4
Proteínas plasmáticas totais (g/dl)	5.1-6.9	6.9	3.8	4.4	5.2
Albumina (g/dl)	2.7-3.6	2.8	1.5	1.9	2.9

Tabela 2 - Evolução dos valores da bioquímica da Maria ao longo dos primeiros 4 dias de internamento.

Anexo II: Pneumologia – Asma felina

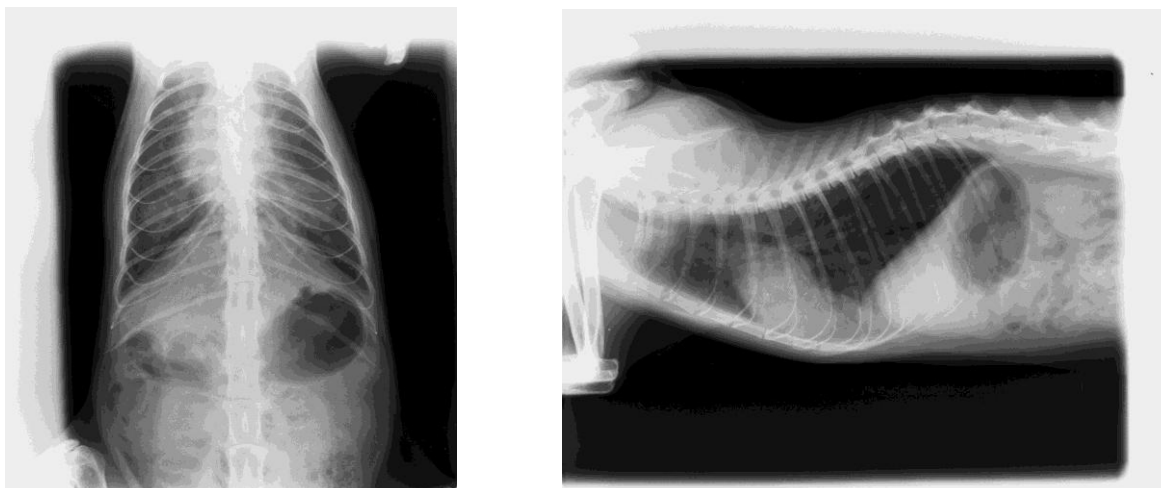


Figura 1 - Imagens radiográficas do tórax do Gollum no 1º dia de internamento. **A)** Projeção DV: Padrão bronquial generalizado **B)** Projeção LL: hiperinsuflação pulmonar - notar o aumento da distância entre o coração e o diafragma, o pulmão a ultrapassar a última costela e ligeiro aplanamento do diafragma.

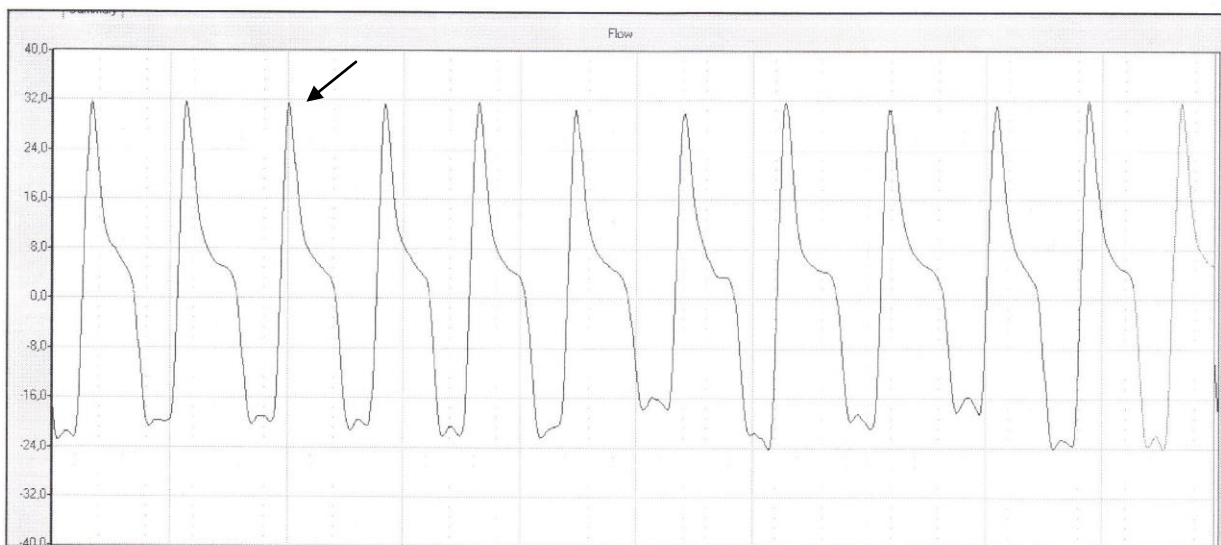

Gráfico 1 – Resultados da Pletismografia no 1º dia de internamento. $Penh = 1.97$, indica que temos um grau severo de broncoconstrição, compatível com patologias bronquiais. Nos gráficos obtidos pelos pletismógrafos, a expiração encontra-se dividida numa fase inicial e outra tardia. Em animais saudáveis, verifica-se um ligeiro pico na fase inicial da expiração. Em situações de broncoconstrição esse pico aumenta de forma proporcional ao grau de broncoconstrição. Neste gráfico o pico encontra-se muito afiado estando representado no gráfico pela seta.

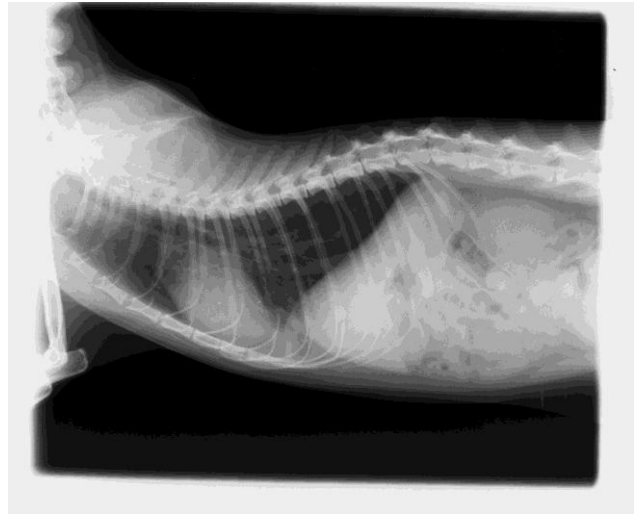
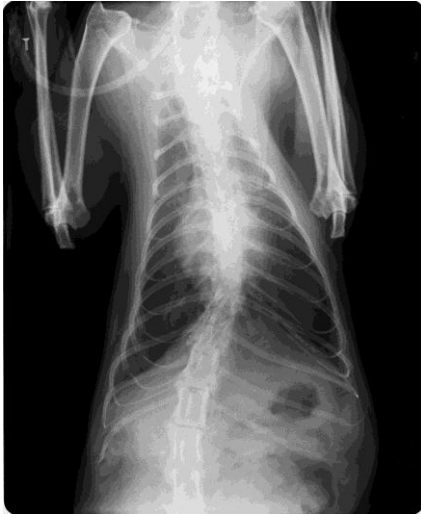

Figura 2 – Imagens radiográficas do tórax de Gollum no 2º dia de internamento. **A)** Projeção DV: notar a diminuição do infiltrado pulmonar. **B)** Projeção LL: notar que o pulmão já não ultrapassa a última costela e que o diafragma não se encontra aplanado e a distância do coração ao diafragma é menor.

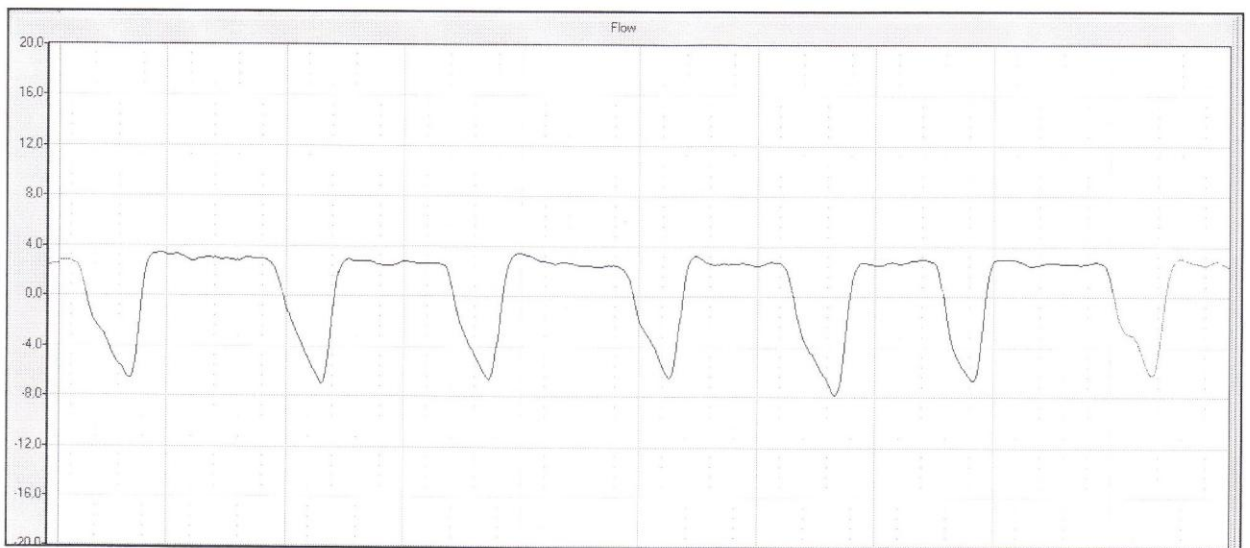


Gráfico 2 - Resultados da Pletismografia no 2º dia de internamento. $Penh = 0.82$, indica que o grau de broncoconstrição melhorou com a medicação. Já não se verifica o pico afiado na fase inicial da expiração.

Anexo III: Dermatologia – Sarna demodéica



Figura 1 – Notar pequenas zonas de erosões, hipotricose e eritema facial. Hipotricose e eritema na zona periocular.

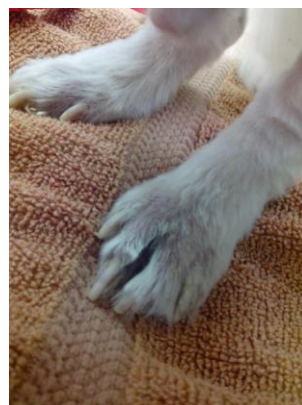

Figura 2 – Membros posteriores com hiperpigmentação, liquenificação e hipotricose.

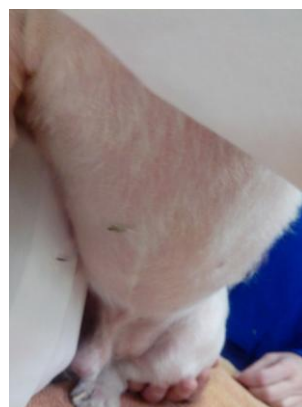
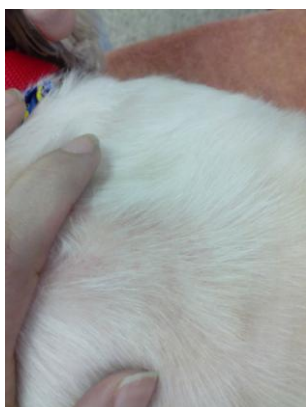
Figura 3 – Região do dorso e abdómen com eritema e hipotricose.

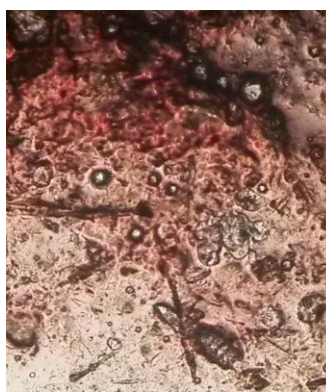


Figura 4 – Imagem da observação ao microscópio óptico (objectiva de 40x) de um ácaro adulto do tipo *Demodex canis*.

Anexo IV: Oncologia - Mastocitoma cutâneo

Grau	Frequência de diagnóstico	Percentagem de metastização	Percentagem de recidiva	Tratamento recomendado	Prognóstico
Bem diferenciado/Grau I		<10%	Baixo	Remoção cirúrgica	Improvável causa de morte (até 7-14%)
Intermédio/Grau II	50% ou mais	5-22%	Variável	Excisão cirúrgica. Considerar radioterapia se excisão completa for impossível ou metástases nodais, quimioterapia se índice de mitótico >5	Pode causar morte (17-56%) devido a falhas de tratamento local ou metástases
Pouco diferenciado/Grau IV		>80%	Alto	Quimioterapia; terapia multimodal	Provável causa de morte

Classificação de Patnaik	
Grau	Critério Histológico
I	Células redondas monomórficas com citoplasma distinto, grânulos citoplasmáticos de tamanho médio, sem figuras mitóticas. Tumor confinado à derme.
II	Algumas células pleomórficas redondas a ovais. Algumas com citoplasma menos distinto com presença de grânulos citoplasmáticos grandes e hipercromáticos, e outras com citoplasma distinto com presença de pequenos grânulos, 0-2 figuras mitóticas por campo de grande ampliação. Tumores infiltrativos que se podem estender à derme e tecido subcutâneo.
III	Células pleomórficas com citoplasma indistinto com pequenos ou pouco evidentes grânulos citoplasmáticos, 3-6 figuras mitóticas por campo de grande ampliação. Tumores infiltrativos que se podem estender à derme e tecido subcutâneo.

Tabela 1 e 2 - Classificação histológica de mastocitomas em cães (Adaptado de Blackwood L. *et al.* 2012)

Grau histológico	Tumores pouco diferenciados causam morte pela doença quando tratados apenas com terapia local, enquanto tumores bem diferenciados podem ser curados com terapia local apropriada.
Estadiamento Clínico	Estadio 0 e 1 sem envolvimento gânglios linfáticos locais ou metástases distantes tem melhor prognóstico.
Localização	Tumores na cavidade oral, uniões mucocutânea, prepucial, escrotal ou com envolvimento visceral ou da medula óssea associados a pior prognóstico. Localização subcutânea tem melhor prognóstico.
Taxa de crescimento	Mastocitomas localizados que permanecer inalterados por longos períodos são usualmente benignos.
Recidivas	Remoção cirúrgica seguida de recidiva local está associada a pior prognóstico.
Sinais sistêmicos	Associados a estados avançados de doença e a pior prognóstico.
Proliferação celular	Índice mitótico, frequência de AgNORs, percentagem de PCNA ou Ki67 elevados estão associados a pior prognóstico.
Tamanho do tumor	Tumores de grandes dimensões podem estar associados a pior prognóstico.
Mutação do c-kit	Associado a um pior prognóstico

Tabela 3 - Fatores negativos de prognóstico para mastocitomas em cães (Adaptado de London C. A. *et al.* 2013)

Estadio	Descrição	
0	Um tumor excisado incompletamente da derme, sem envolvimento dos gânglios linfáticos regionais.	a. Sem sinais sistêmicos b. Com sinais sistêmicos
I	Um tumor confinado à derme, sem envolvimento dos gânglios linfáticos regionais.	
II	Um tumor confinado à derme, com envolvimento dos gânglios linfáticos regionais.	
III	Múltiplos tumores na derme ou tumores grandes e infiltrativos com ou sem envolvimento dos gânglios linfáticos regionais.	
IV	Qualquer tumor com metástases distantes ou recidiva com metástases, incluindo sangue e medula óssea.	

Tabela 4 – Estadiamento de mastocitomas em cães segundo a Organização Mundial de Saúde (Adaptado de Blackwood L. 2011)

Medicamento	Protocolo	Resposta
Vimblastina e Prednisolona	<u>Vimblastina</u> : 2 mg/m ² , IV, semanalmente durante 4 semanas, seguido de 4 tratamentos a cada 2 semanas. <u>Prednisolona</u> : 2 mg/Kg, PO, SID durante uma semana, seguido de 1 mg/Kg por 2 semanas e depois 1 mg/Kg, a cada 2 dias.	47%
Lomustina	<u>Lomustina</u> : 70 mg/m ² , PO, a cada 21 dias durante 4 ciclos.	44%
Vimblastina, Lomustina e Prednisolona	<u>Vimblastina</u> : 2 mg/m ² , IV, na semana 1 e depois a cada 4 semanas. <u>Lomustina</u> : 70 mg/m ² , PO, na semana 3 e depois a cada 4 semanas. <u>Prednisolona</u> : 0.5 mg/Kg, PO, SID. O protocolo continua por 6 meses.	Sem publicações
Vimblastina e Lomustina	<u>Vimblastina</u> : 2 mg/m ² , IV, na semana 1 e depois a cada 4 semanas. <u>Lomustina</u> : 60 mg/m ² , PO, na semana 3 e depois a cada 4 semanas. Protocolo durante 4-5 ciclos.	57%
Vimblastina, Ciclofosfamida e Prednisolona	<u>Vimblastina</u> : 2-2.2 mg/m ² , IV, a cada 3 semanas. <u>Ciclofosfamida</u> : 200-250 mg/m ² , IV ou PO, no dia 8 de cada ciclo de 21 dias. <u>Prednisolona</u> : 1 mg/Kg, PO, SID, diminuir e descontinuar nas semanas 24-32. Protocolo continua por 6 meses.	64%
Clorambucil e Prednisolona	<u>Clorambucil</u> : 5 mg/m ² , PO, a cada 2 dias. <u>Prednisolona</u> : 40 mg/m ² , PO, SID durante 14 dias e depois 20 mg/m ² a cada 2 dias	38%

Tabela 5 – Protocolos quimioterápicos utilizados no tratamento de mastocitomas caninos (Adaptado de Blackwood L. 2011)

Anexo V: Oftalmologia – Glaucoma Primário

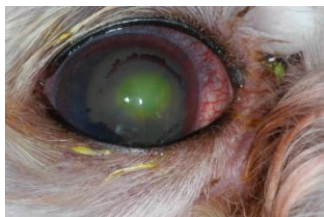

Figura 1: Fotografia do OD do Muffin na consulta de acompanhamento na UVMC.

<p>Glaucomas primários Ângulo aberto/normal: Agudo/crónico Ângulo estreito/fechado: Agudo/crónico</p> <p>Glaucomas secundários Uveíte Luxação do cristalino Catarata intumescente Uveíte facolítica e facoclástica Hifema Neoplasia intraocular Bloqueio ciliar/maligno Proliferação de pigmento ocular Esfoliação de pigmento celular/quisto uveal anterior Síndrome Schawartz-Matsuno Hipertensão ocular pós-operatória</p> <p>Glaucomas congénitos Displasia do ligamento pectíneo Goniodisgenesia</p>

Tabela 1: Tipos de glaucoma em cães (Adaptado de Plummer C. E. *et al.* 2013)

Raças	
Akita	Italian Greyhound
Alaskan Malamute	Lakeland Terrier
Basset Hound	Maltese
Beagle	Miniature Pinscher
Border Collie	Miniature Schauzer
Boston Terrier	Norfolk Terrier
Bouvier des Flandres	Norwegian Elkhound
Brittany Spaniel	Norwich Terrier
Cairn Terrier	Poodle-Toy/Miniature
Cardigan Welsh Corgi	Samoyed
Chihuahua	Scottish Terrier
American Cocker Spaniel	Sealyham Terrier
Dachshund	Shih Tzu
Dalmatian	Siberian Husky
Dandie Dinmont Terrier	Skye Terrier
English Cocker Spaniel	Smooth Fox Terrier
English Springer Spaniel	Tibetan Terrier
German Shepherd	Welsh Springer Spaniel
Giant Schnauzer	Welsh Terrier
Greyhound	West Highland White Terrier
Irish Setter	Wire Fox Terrier

Tabela 2: Raças de cães com maior predisposição para desenvolver Glaucoma Primário (Adaptado de Plummer C. E. *et al.* 2013)

Tratamento médico inicial (emergência)	<p><u>Reduzir a PIO para < 20 mmHg em poucas horas</u> -Manitol IV (1-2 g/kg) se PIO > 30mmHg -Prostaglandinas cada 12-24 horas -Inibidores da Anidrase Carbónica (dorzolamida tópica cada 8-12 horas) -Mióticos (pilocarpina 2% a cada 8-12 horas ou brometo de demecário a cada 12 horas) -Neuroprotecção</p>
Tratamento a médio prazo	<p>-Prostaglandinas a cada 12-24 horas -Mióticos (pilocarpina 2% a cada 8-12 horas ou brometo de demecário a cada 12 horas) -Inibidores da Anidrase Carbónica (dorzolamida tópica a cada 8-12 horas ou metazolamida sistémica 1-5mg/Kg/dia PO a cada 12 horas em duas doses divididas) -Neuroprotecção -Cirurgia com gonioimplantes/laser</p>
Tratamento a longo prazo	<p>-Cirurgia ciclofotocoagulação a laser -Prostaglandinas a cada 12-24 horas -Inibidores da Anidrase Carbónica (dorzolamida tópica a cada 8-12 horas ou metazolamida sistémica 1-5mg/Kg/dia PO a cada 12 horas em duas doses divididas) -Neuroprotecção</p>

Tabela 3: Tratamento do Glaucoma Primário (Adaptado de Plummer C. E. *et al.* 2013)