

**U. PORTO**



INSTITUTO DE CIÊNCIAS BIOMÉDICAS ABEL SALAZAR  
UNIVERSIDADE DO PORTO

Relatório Final de Estágio

Mestrado Integrado em Medicina Veterinária

**MEDICINA E CIRURGIA DE ANIMAIS DE COMPANHIA**

Mariana Raquel Rodrigues Pereira

Orientador:

**Miguel Augusto Marques Soucasaux Faria**

Co-Orientadores:

**Dr<sup>o</sup> Alfred Legendre (John & Ann Tickle Small Animal Teaching Hospital, University of Tennessee)**

**Dr<sup>a</sup> Maria João Vieira (Clínico, Hospital Veterinário)**

Porto 2013

**U. PORTO**



INSTITUTO DE CIÊNCIAS BIOMÉDICAS ABEL SALAZAR  
UNIVERSIDADE DO PORTO

Relatório Final de Estágio

Mestrado Integrado em Medicina Veterinária

**MEDICINA E CIRURGIA DE ANIMAIS DE COMPANHIA**

Mariana Raquel Rodrigues Pereira

Orientador:

**Miguel Augusto Marques Soucasaux Faria**

Co-Orientadores:

**Drº Alfred Legendre (John & Ann Tickle Small Animal Teaching Hospital, University of Tennessee)**

**Drª Maria João Vieira (Clinicão, Hospital Veterinário)**

Porto 2013

## Resumo

No âmbito do Mestrado Integrado em Medicina Veterinária do Instituto de Ciências Biomédicas Abel Salazar, realizei o meu estágio curricular na área de Medicina e Cirurgia de Pequenos Animais. O meu objetivo era desenvolver a minha capacidade prática de comunicação com clientes, obtenção da história, realização do exame físico, listar os problemas, propor diagnósticos diferenciais e meios de diagnóstico para os eliminar e propor hipóteses de tratamento, bem como praticar pequenos procedimentos práticos. Eram também objetivos aumentar o meu conhecimento teórico na área da Veterinária. O estágio teve a duração de dezasseis semanas, sendo equitativamente dividido por dois locais distintos.

A primeira parte do estágio foi realizada na Clínica – Hospital Veterinário, na Figueira da Foz. Aí assisti a consultas e discuti planos de diagnóstico e realizei e interpretei exames complementares. Fiz ainda várias consultas de vacina de forma independente, sendo minha responsabilidade a anamnese, exame físico e a administração da vacina. Tratei ainda de pacientes hospitalizados, nomeadamente colocação de cateteres, entubação, administração de medicação e exames físicos. Fui ajudante em inúmeras cirurgias de diversos tipos, tendo ainda realizado uma ovariectomia numa gata, uma orquiectomia num cão e várias em gatos. Assisti ainda a várias ecografias e interpretei radiografias.

A segunda parte do estágio foi realizada no John & Ann Tickle Small Animal Teaching Hospital, na Universidade do Tennessee. Aqui participei nas rotações de cardiologia, comportamento, neurologia, oftalmologia e oncologia, nas quais realizei a parte inicial das consultas (anamnese, exame físico e dirigido) e discuti com os Médicos Veterinários os diagnósticos diferenciais, plano diagnóstico, tratamento e acompanhamento dos pacientes, sendo da minha responsabilidade escrever as notas de alta. Era ainda responsável pelo tratamento matinal dos meus pacientes hospitalizados, realização do plano de tratamento, comunicação com os proprietários e realização de relatórios diários (SOAP's). Para além disso realizei procedimentos práticos como recolha de sangue, colocação de cateteres e cistocentese. Fiz ainda apresentações orais de patologias pertinentes nas rotações de oncologia e oftalmologia e apresentação dos casos que eram minha responsabilidade em todas as rotações.

Neste relatório apresento e discuto cinco casos que assisti durante o meu estágio, bem como uma exposição bibliográfica sobre o tema.

## **Agradecimentos**

Aos meus pais, Alice e António por terem lutado tão afincadamente para que eu tivesse possibilidades de realizar o meu sonho de criança. Pelo apoio e amor incondicional que me deram mesmo nas fases piores e por terem tratado com tanto amor os nossos bichinhos nestes 6 anos longe de casa.

À minha irmã de coração e quase de sangue, Patrícia, pelo carinho, pelos jogos, pela curiosidade na Veterinária, acima de tudo, por me ter mostrado o que é ter um irmão.

À Sara, a minha gémea separada à nascença, por ter tornado estes 6 anos inesquecíveis.

À Joana, à Carolina, à Ana e ao David pela extraordinária amizade e por terem tornado o meu estágio na clínica memorável.

Aos meus livros por elevarem a minha mente.

Ao meu orientador e co-orientadores pela ajuda nesta fase do curso.

Aos meus animais, Morgana, Fox, Lucky, Sherlock, Draika e Diego, e àqueles que apesar de já terem partido deixaram uma grande marca, Lacie e Pandora, por existirem na minha vida, por serem a minha inspiração e por me fazerem sorrir. É por vocês que cheguei até aqui.

Ao meu Porto, a minha segunda casa e a Coimbra, a minha primeira.

## Abreviaturas

% – percentagem	ITU – infecção do trato urinário
°C – graus Célsius	IV – via endovenosa
> – maior que	KCl – cloreto de potássio
< – menor que	Kg – quilograma
µg – micrograma	LA/Ao – relação entre o diâmetro do ártio esquerdo e da raiz da aorta
µl – microlitro	LH – hormona luteinizante
ACh - acetilcolina	mEq – miliequivalentes
AChR – recetor de acetilcolina	mg – miligrama
ACTH – hormona adrenocorticotrópica	MG – miastenia gravis
AINE – anti-inflamatório não esteróide	MGA – miastenia gravis adquirida
ALP – fosfatase alcalina	MGC – miastenia gravis congénita
ALT – alanina aminotransferase	ml – mililitro
BID – duas vezes por dia	mm – milímetro
Cb – concentração de cortisol basal	nmol – nanomol
CID – coagulação intravascular disseminada	NM – neuromuscular
CKCS – Cavalier King Charles Spaniel	PA – pneumonia por aspiração
CRH – hormona libertadora de corticotrofina	pCO <sub>2</sub> – pressão parcial de dióxido de carbono
CRI - infusão em taxa contínua	pd – polidipsia
Cp – concentração de cortisol pós estimulação com ACTH	PDA – duto arterioso persistente
dl – decilitro	PEEP – <i>positive end-expiratory pressure</i>
DTG – dilatação e torção gástrica	PO – via oral
ECG – eletrocardiografia	pu – poliúria
EMG – eletromiografia	Ref. – valor de referência
FSH – hormona folículo-estimulante	SC – via subcutânea
g – grama	SID – uma vez por dia
h – hora	TCR – tempo de repleção capilar
HAC – hiperadrenocorticismo	TG – tubo de gastrostomia
HAD – HAC adreno-dependente	TSDDA – teste de supressão com dexametasona a doses altas
HHD - HAC hipófiso-dependente	TSddb – teste de supressão com dexametasona a doses baixas
iAChE – inibidores das acetilcolinesterases	teACTH – teste de estimulação com ACTH
IECAs – inibidores da enzima conversora da angiotensina	TID – três vezes por dia
IC – insuficiência cardíaca	VPC – contração ventricular prematura
IT – insuficiência tricúspide	
IL-8 – interleucina 8	

## Índice geral

Caso nº 1: Pneumologia – Pneumonia por aspiração .....	1
Caso nº 2: Gastroenterologia – Dilatação e Torção Gástrica (DTG) .....	7
Caso nº 3: Endocrinologia – Hiperadrenocorticismismo Hipófiso-Dependente (HHD) .....	13
Caso nº 4: Cardiologia – Endocardiose das Válvulas Mitral e Tricúspide .....	19
Caso nº 5: Neurologia – Miastenia gravis .....	25
Anexo I: Pneumologia – Pneumonia por aspiração .....	31
Anexo II: Gastroenterologia – Dilatação e Torção Gástrica (DTG) .....	32
Anexo III: Endocrinologia – Hiperadrenocorticismismo Hipófiso-Dependente (HHD) .....	33
Anexo IV: Cardiologia – Endocardiose das Válvulas Mitral e Tricúspide .....	34

## **Caso nº 1: Pneumologia – Pneumonia por aspiração**

**Identificação e motivo da consulta:** O Adolfo era um Dogue Alemão, macho inteiro, com 1 mês de idade e 3kg de peso vivo que foi trazido à consulta com história de dificuldade respiratória e tosse de início agudos. **História:** O Adolfo vivia num canil com a mãe e a restante ninhada. Não estava vacinado nem desparasitado externamente. Fez desparasitação interna no dia anterior à consulta com milbemicina e praziquantel. A alimentação consistia em leite da mãe, ração seca *premium* e tinha acesso livre a água. Uma semana antes o proprietário alimentou de forma forçada os cachorros da ninhada com uma mistura de leite e ovo. Nesse dia, o Adolfo e um dos irmãos começaram a apresentar dificuldade respiratória e tosse. Dois dias depois o proprietário deslocou-se a uma clínica com ambos os animais na qual foram realizadas radiografias torácicas. Foi identificada efusão pleural em ambos e, no caso do Adolfo, uma consolidação dos campos pulmonares caudais. Os animais foram sujeitos a toracocentese para drenar o líquido pleural e foi iniciado o tratamento com amoxicilina e ácido clavulânico (15 mg/kg PO BID) a cada animal. Um dia depois o irmão do Adolfo morreu. Cinco dias após a consulta, Adolfo foi reavaliado na mesma clínica, este continuava com a mesma sintomatologia e as radiografias não revelaram melhorias. O proprietário, insatisfeito com a evolução do caso, parou a medicação e quatro dias depois apresentou-se a este hospital. O animal, para além da dificuldade respiratória e tosse, tinha vindo a registar progressiva perda de apetite e de atividade. **Exame de estado geral e do aparelho respiratório:** Temperatura: 39,2°C; Dispneia mista; Diminuição dos sons pulmonares à auscultação torácica nos campos pulmonares caudais esquerdos. **Lista de Problemas:** tosse, dispneia mista, letargia, anorexia, possível febre/hipertermia, diminuição dos sons pulmonares. **Diagnósticos diferenciais:** pneumonia por aspiração, pneumonia infecciosa (vírica/bacteriana/fúngica/parasitária), insuficiência cardíaca congestiva (bloqueio atrioventricular, shunts congénitos invertidos, pericardite/efusão pericárdica idiopática), edema pulmonar (trauma craniano, obstrução do trato respiratório superior), pleurite, tromboembolismo pulmonar, contusão pulmonar, torção pulmonar, hérnia diafragmática. **Exames complementares:** Radiografia laterolateral direita: lesão cavitária, aproximadamente circular (24x19 mm no total, cavidade: 13x12 mm) e padrão intersticial moderado nos campos pulmonares caudais. Hemograma: Leucócitos 43,35 x10<sup>3</sup>/mm<sup>3</sup> (normal: 9 – 20), restante normal. Análise bioquímica: Creatinina 0,2 mg/dl (normal: 0,3 – 1,2); Glicémia: normal; Proteínas totais: normal. Ecografia torácica: Efusão pleural. Citologia da efusão pleural: piotórax. Cultura e antibiograma da efusão pleural: Isolamento de *Enterococcus faecalis* susceptível a penicilina G, ampicilina, amoxicilina, imipenem e levofloxacina. **Diagnóstico:** Piotórax associado a pneumonia por aspiração. **Tratamento e acompanhamento:** Iniciou-se o tratamento com ampicilina (15 mg/kg) e ceftriaxona (20 mg/kg), ambas BID e pela via SC e uma suplementação vitamínica com 1 ml de Nutri-Cal® TID PO até o apetite melhorar. Dois dias depois fez-se ecografia torácica, havendo evidência de

efusão pleural. Foi feita nova toracocentese e enviada uma amostra para citologia e cultura. Ao 4º dia foi feito novo controlo, no qual o proprietário referiu que o animal se encontrava mais ativo, começara a comer em pouca quantidade e a sintomatologia respiratória tinha diminuído. A ecografia torácica não revelou fluido no tórax e o hemograma não tinha alterações. Foi feito novo controlo ao 6º dia: o animal já começara a comer normalmente. O exame de estado geral, incluindo a auscultação torácica revelou-se normal, bem como a ecografia torácica, que não evidenciava efusão pleural. Fizeram-se ainda duas radiografias (ventrodorsal e lateral direita) nas quais se evidenciava que o tamanho da lesão cavitária tinha diminuído para 12x7 mm. Nesta altura suspendeu-se a administração de Nutri-Cal® e substituiu-se a medicação injetável (ampicilina e ceftriaxona) por medicação oral, sob a forma de xarope: amoxicilina, 10 mg/kg BID PO e cefixima, 10 mg/kg BID PO durante 1 mês. Fizeram-se controlos ao 9º, 12º, 15º e 30º dias, registando-se sempre exame físico e ecografia torácica normais, não sendo visível a lesão cavitária na radiografia do último controlo (fig. I). **Discussão:** A pneumonia por aspiração (PA) constitui uma patologia com uma morbilidade e mortalidade importantes em clínica de animais de companhia.<sup>1, 2</sup> O termo “pneumonia por aspiração” pode referir-se a situações distintas em Medicina Veterinária, dependendo do autor. Alguns seguem a terminologia usada em Medicina Humana, na qual a inflamação do tecido pulmonar que ocorre imediatamente após aspiração de material se designa “pneumonite por aspiração”, sendo que “pneumonia por aspiração” é o nome dado à infeção bacteriana secundária à aspiração deste material.<sup>3, 4</sup> No entanto alguns autores usam este termo para designar todo o processo.<sup>1</sup> O material aspirado pode ter origem na cavidade oral, esófago ou estômago,<sup>1, 2</sup> existindo diversas situações que predispõem a este evento, tais como transtornos da deglutição, regurgitação, disfunção das vias aéreas superiores, vômito ou por alimentação forçada (tabela I).<sup>2, 3</sup> O transtorno primário mais frequente é o megaesófago, causa de regurgitação.<sup>5</sup> Estão descritos três estádios na fisiopatologia da PA (tab. II). Imediatamente após a aspiração de material para o trato respiratório inferior ocorre uma reação inflamatória das vias respiratórias e parênquima pulmonar, cuja extensão e intensidade varia com diversos fatores, desde a quantidade de material aspirado, às suas características químicas e físicas.<sup>2, 3</sup> Assim, material com um pH muito baixo pode causar pneumonite química intensa. Já a aspiração de grandes volumes de líquido leva a um episódio de “quase-afogamento”. Material sólido e de grandes dimensões pode causar obstrução do trato respiratório.<sup>1, 3</sup> Assim, esta primeira fase consiste geralmente numa lesão química do parênquima pulmonar face ao contacto com o material irritativo, na qual há libertação de mediadores pró-inflamatórios que levam à degenerescência do epitélio bronquial, broncoconstrição, aumento da produção de muco, hemorragia pulmonar, necrose dos pneumócitos de tipo I e edema pulmonar por vasodilatação bronquial e aumento da permeabilidade vascular com perda de proteína.<sup>1, 2</sup> Há ainda destruição do surfatante, que, em conjunto com a obstrução do trato respiratório causada pela broncoconstrição e acumulação de



muco e edema, pode culminar em colapso alveolar e subsequentemente atelectasia. Com a função respiratória comprometida o animal entra em hipoxia.<sup>1</sup> A segunda fase, denominada fase inflamatória, começa entre 4 a 6 horas pós-aspiração.<sup>2</sup> É caracterizada pela infiltração de neutrófilos no espaço alveolar e interstício pulmonar sobretudo em resposta à libertação de IL-8. Concomitantemente, a permeabilidade vascular continua a aumentar, levando a grandes perdas de fluido e proteína, o que pode causar hipotensão. Dependendo de fatores como, o tipo de material aspirado, ou complicações secundárias, o animal pode entrar em insuficiência respiratória ou começar a resolver a inflamação, o que geralmente ocorre cerca das 72 horas após aspiração.<sup>1</sup> Posteriormente, e secundariamente, pode ocorrer infecção bacteriana do pulmão, sendo que esta constitui a última fase da fisiopatologia da PA.<sup>1, 2</sup> A origem desta infecção pode ser o próprio material aspirado que está contaminado ou a colonização bacteriana oportunista secundária à lesão das vias aéreas que leva a uma diminuição dos mecanismos de defesa das mesmas.<sup>4</sup> O diagnóstico da PA é na maioria das vezes difícil, dada a baixa especificidade das suas características.<sup>5</sup> Exceto quando a aspiração é testemunhada, o diagnóstico de PA é presuntivo, tendo como base a história (fatores predisponentes), os sinais clínicos, os achados no exame físico e alterações radiográficas bem como nos achados clinicopatológicos.<sup>4</sup> Os sinais clínicos da PA são variáveis e dependem da severidade da situação, aqui incluem-se dispneia, tosse com expectoração,<sup>1, 5</sup> cianose e diminuição da pressão arterial.<sup>1</sup> À auscultação é possível encontrar quer aumento quer diminuição dos sons pulmonares<sup>3</sup> bem como a presença de crepitações e sibilos.<sup>5</sup> A presença de febre e taquipneia são achados inconsistentes, estando presentes em menos de metade dos animais com PA.<sup>5</sup> É ainda possível a presença de sinais inespecíficos como letargia e anorexia.<sup>2</sup> No hemograma pode registrar-se a presença de leucocitose, no entanto nem todos os animais apresentam esta alteração.<sup>3</sup> É ainda comum a presença de neutrofilia com desvio à esquerda.<sup>5</sup> Ao exame radiográfico é geralmente evidente a presença de padrão alveolar, infiltrado intersticial ou uma mistura de ambos.<sup>2</sup> Pode ainda haver evidências de consolidação pulmonar, principalmente na segunda e terceira fases da patologia.<sup>1</sup> É ainda possível o desenvolvimento de abscessos pulmonares e empiema.<sup>1</sup> O número de lobos pulmonares afetados é variável, sendo que entre 39%<sup>4</sup> e 50%<sup>5</sup> dos animais afetados têm apenas um lobo pulmonar afetado. O lobo pulmonar mais frequentemente afetado é o lobo médio direito, sendo também comum o envolvimento do lobo cranial direito e o lobo cranial esquerdo.<sup>5</sup> No entanto, todos os outros lobos podem ser afetados, dependendo da posição do animal aquando da aspiração.<sup>2</sup> O ideal é realizar três projeções radiográficas – ventro-dorsal, lateral direito e lateral esquerdo – para visualizar todos os campos pulmonares,<sup>2</sup> nomeadamente o lobo médio direito que fica oculto pela silhueta cardíaca na projeção lateral direita.<sup>3</sup> Uma cultura positiva proveniente de exsudados pulmonares confirma a presença de infecção.<sup>2</sup> Os microrganismos que mais comumente se encontram nesta patologia são anaeróbios,<sup>3</sup> sendo que está descrita uma maior prevalência de

*Escherichia coli*, *Mycoplasma* spp, *Pasteurella* spp, *Staphylococcus* spp, *Streptococcus* spp, *Klebsiella* spp e *Enterococcus* spp.<sup>2</sup> É ainda comum a presença de infeções mistas de organismos Gram-positivos e Gram-negativos.<sup>4</sup> Para avaliar a taxa de oxigenação dos pacientes é possível realizar uma gasometria arterial bem como utilizar pulsoximetria. Deste modo, é possível determinar a necessidade de oxigenoterapia, bem como a de ventilação com pressão positiva por alguns pacientes.<sup>2</sup> O diagnóstico, no caso do Adolfo seguiu o conjunto de parâmetros referidos anteriormente. A história era bastante sugestiva de aspiração: o facto de dois animais apresentar a mesma sintomatologia, que surgiu de forma aguda após alimentação forçada. Os sinais clínicos apresentados pelo Adolfo, bem como as alterações à auscultação e a leucocitose, apesar de não serem específicos, são também achados comuns desta patologia. Quanto às alterações radiográficas, apesar de o Adolfo apresentar um abscesso e empiema (consequências menos comuns desta patologia), foi detetada também a presença de um padrão intersticial moderado. Contrastando com a bibliografia, os lobos pulmonares afetados foram os caudais, mas, tendo em conta que o animal foi sujeito a alimentação forçada, a sua posição durante a aspiração provavelmente não seria natural. O facto de ter sido realizada apenas uma projeção radiográfica pode ter levado a uma avaliação incompleta das alterações pulmonares. Por fim, o microrganismo isolado da efusão pleural é um dos mais frequentes neste tipo de patologia. Atualmente o tratamento da PA é, em grande parte, de suporte.<sup>3</sup> Caso haja suspeita, numa fase inicial de PA, deve iniciar-se o protocolo ABC (“Airway”, “Breathing”, “Cardiovascular”). Inicialmente, deve-se avaliar a integridade das vias respiratórias e, se necessário, entubar o animal. Caso haja obstrução pode tentar retirar-se o material com auxílio de uma pinça, usando sucção ou, em caso de obstrução inferior, broncoscopia.<sup>1</sup> Está também descrita a aplicação de lavagem das vias respiratórias com soro fisiológico para neutralizar substâncias irritantes.<sup>3</sup> No entanto, a maioria destas técnicas exigem que o paciente se encontre anestesiado, sendo ideal a sua utilização em situações em que este já se encontre nesse estado, caso contrário, só se deve anestesiá-lo se houver grandes suspeitas de obstrução.<sup>1</sup> O próximo passo é assegurar a oxigenação, assim, caso haja suspeita de hipoxia, hipoventilação ou dispneia deve iniciar-se a suplementação com oxigénio<sup>6</sup> humidificado usando máscara, cateter nasal ou jaula de oxigénio.<sup>1</sup> No entanto, há que ter cuidado para não provocar toxicidade por oxigénio, limitando a suplementação de altas concentrações de oxigénio (>60%) a um período máximo de 24 horas.<sup>6</sup> Caso estas medidas não sejam suficientes para repor o estado normal de oxigenação deve-se considerar a utilização de ventilação assistida, podendo ainda recorrer-se a PEEP’s elevadas<sup>1</sup>. Outra forma de melhorar a oxigenação é recorrendo a broncodilatadores. Pode optar-se por inibidores das fosfodiesterases (teofilina ou aminofilina) ou por  $\beta$ -agonistas (terbutalina ou albuterol). No entanto, a utilização de broncodilatadores nesta situação é discutível. Por um lado há uma diminuição da broncoconstrição que ocorre em resposta à aspiração, ao qual se adiciona o efeito mucolítico dos  $\beta$ -agonistas bem como o

efeito antiinflamatório dos inibidores das fosfodiesterases. Por outro lado ambas as classes provocam supressão do reflexo da tosse e podem levar a alastramento dos exsudados, bem como a um aumento do espaço-morto pulmonar e taquicardia.<sup>6</sup> Assim, a sua administração só está indicada nas primeiras 24 a 48 horas<sup>1</sup> e deve ser evitada em doentes com patologias cardíacas. Para fluidificar e eliminar as secreções pulmonares é importante a utilização de N-acetilcisteína, nebulização e *coupage*.<sup>6</sup> A utilização de diuréticos está contraindicada uma vez que o edema pulmonar é devido a um aumento de permeabilidade e não aumento da pressão hidrostática.<sup>5</sup> O suporte ao sistema cardiovascular é também essencial, uma vez que a hipovolémia é comum (devido ao edema pulmonar, inapetência, dispneia e produção de muco). Assim é fundamental iniciar fluidoterapia intravenosa tendo, no entanto, cuidado para não produzir sobrecarga de volume, uma vez que isso iria exacerbar o edema pulmonar<sup>1</sup>. A utilização de corticosteroides para modular a resposta inflamatória inicial tem sido debatida, no entanto, há evidências que a sua utilização piora a recuperação do pulmão.<sup>1</sup> A antibioterapia é a pedra angular para o tratamento da PA. A sua utilização nas fases iniciais do processo é controversa,<sup>1</sup> uma vez que ainda não há confirmação de infeção e há risco de desenvolvimento de resistências bacterianas.<sup>6</sup> Sinais como febre, tosse, expectoração e leucocitose são inespecíficos, e podem ocorrer na pneumonite. No entanto, desenvolvimento de febre numa fase posterior da patologia, num animal anteriormente normotérmico é sugestivo de infeção.<sup>1</sup> Outro sinal indicativo de infeção secundária é o aumento de densidades pulmonares à radiografia 36 horas após a aspiração. O ideal é iniciar antibioterapia apenas se os sinais clínicos são severos e progressivos, se persistem depois de 48 horas ou houver suspeita que o conteúdo gástrico tenha sido colonizado por bactérias entéricas (administração de antiácidos ou em obstrução gastrointestinal).<sup>6</sup> A escolha do antibiótico deve passar sempre pela realização de um antibiograma, no entanto, enquanto o resultado não é obtido, devem utilizar-se antibióticos de largo espectro. As fluoroquinolonas e aminoglicosídeos têm uma boa ação contra gram-negativos, já para gram-positivos pode utilizar-se ampicilina e cefalosporinas de 1ª geração. A ticarcilina-clavulanato tem ação contra ambos os tipos de bactérias.<sup>6</sup> Destes antibióticos, as fluoroquinolonas (como a enrofloxacin) são as que apresentam maior penetração na barreira sangue-brônquios, no entanto, têm pouca ação contra anaeróbios, não devendo, assim, ser utilizada em isolado.<sup>1</sup> Uma vez que normalmente os pacientes estão anoréxicos é recomendável utilizar a via parenteral para administrar a medicação, no entanto, assim que estes se encontrem estáveis e a comer e beber, pode passar-se para medicação oral. O tratamento antibiótico deve prolongar-se por 3 a 4 semanas e 1 a 2 semanas após a resolução dos sinais clínicos e das alterações radiográficas. Ao longo do tratamento é importante realizar hemogramas, bioquímicas (ureia, creatinina, enzimas hepáticas e proteínas), bem como radiografias torácicas periódicas para avaliar a resposta do paciente.<sup>6</sup> O Adolfo apresentou-se à consulta numa fase avançada da doença, quando as fases mais

críticas da fisiopatologia da PA já tinham passado. Deste modo não foi realizado o tratamento inicial de suporte, começando-se com o tratamento antibiótico. O tratamento inicial foi feito empiricamente até à chegada do resultado do antibiograma. A ampicilina foi utilizada principalmente contra microrganismos Gram-positivos. A ceftriaxona, para além da ação contra Gram-positivos, tem ainda eficácia contra Gram-negativos. Assim, esta associação tinha um bom espectro de ação. Cobriu-se deste modo. Como se confirmou que o agente era um gram-negativo susceptível à ampicilina (não foi testada a sensibilidade em relação à ceftriaxona) e tendo em conta que a sintomatologia do Adolfo estava a melhorar, os antibióticos mantiveram-se os mesmos. Assim que Adolfo começou a comer normalmente alteraram-se os antibióticos para a formulação oral – amoxicilina e cefixima. O organismo isolado era também suscetível à amoxicilina, mais uma vez a cefixima não foi testada, mas dado que pertence à mesma classe da ceftriaxona, a qual estava a gerar uma boa resposta em conjunto com a ampicilina, seria uma opção adequada. O prognóstico da PA é em geral bom para sobrevivência, estando descritas taxas de sobrevivência na ordem dos 77% a 82%.<sup>6</sup> A severidade das alterações radiográficas não têm valor prognóstico,<sup>3</sup> no entanto, pode haver alguma correlação inversa entre o número de lobos afetados e a taxa de sobrevivência.<sup>6</sup> Existem medidas preventivas que diminuem o risco de PA, principalmente quando estão em causa fatores predisponentes.<sup>3</sup> Quando um animal é submetido a anestesia geral deve ser sujeito a jejum alimentar no mínimo por 8 horas e hídrico por 2 horas.<sup>2</sup> É ainda importante usar tubos endotraqueais com *cuff* insuflado e apenas proceder à extubação quando o animal apresenta reflexo de deglutição. No caso de animais com patologias que causam vômito ou regurgitação frequente deve ser colocado um tubo de gastrostomia ou, alternativamente, alimentá-los num plano elevado.<sup>3</sup> Em termos farmacológicos podem ser utilizados procinéticos – como a metoclopramida – e antiácidos – como o omeprazole.<sup>2, 3</sup> Apesar da sua eficácia na prevenção da aspiração ser duvidosa, parece haver baixa morbidade quando são usados.<sup>2</sup> Neste caso, o Adolfo não tinha qualquer patologia primária, sendo a origem da aspiração uma alimentação forçada, assim não se aplicam este tipo de opções profiláticas.

#### **Bibliografia:**

1. Barton L (2004) "Aspiration Pneumonia" in King LG **Textbook of Respiratory Disease in Dogs and Cats**, 1º Ed, Saunders, 422-429
2. Schulze HM, Rahilly LJ (2012) "Aspiration Pneumonia in Dogs: Pathophysiology, Prevention, and Diagnosis" **Compendium: Continuing Education for Veterinarians** 34, E1 - E5
3. Cohn LA (2010) "Pulmonary Parenchymal Disease" in Ettinger SJ, Feldman EC **Textbook of Veterinary Internal Medicine**, 7ª Ed, Elsevier Saunders, 1106 - 1107
4. Tart KM, Babski DM, Lee JA (2010) "Potential risks, prognostic indicators, and diagnostic and treatment modalities affecting survival in dogs with presumptive aspiration pneumonia: 125 cases (2005-2008)" **J Vet Emerg Crit Care** 20, 319-329
5. Kogan DA, et al. (2008) "Clinical, clinicopathologic, and radiographic findings in dogs with aspiration pneumonia: 88 cases (2004-2006)" **J Am Vet Med Assoc** 233, 1742-1747
6. Schulze HM, Rahilly LJ (2012) "Aspiration Pneumonia in Dogs: Treatment, Monitoring, and Prognosis" **Compendium: Continuing Education for Veterinarians** 34, E1 - E5

## **Caso nº 2: Gastroenterologia – Dilatação e Torção Gástrica (DTG)**

**Identificação e motivo da consulta:** O Afonso era um canídeo da raça Boxer, macho inteiro, com 6 anos de idade e 38kg de peso vivo que foi trazido à consulta com dilatação abdominal de início agudo. **História:** O Afonso vivia numa vivenda, com um jardim privado. Vivia com outra cadela da mesma raça. A alimentação era mista, consistindo em ração comercial seca e comida caseira, fornecida uma vez por dia; tinha também livre acesso a água. O Afonso foi vacinado 7 meses antes (contra Esgana, Raiva, Adenovírus tipo II, Parvovírus, Parainfluenza e Leptospirose) e desparasitado internamente com praziquantel e fenbendazol há 3 meses. A desparasitação mensal com ivermectina tinha sido descontinuada há vários meses. Não era desparasitado externamente. Não tinha acesso a lixo ou tóxicos mas tinha acesso às plantas do jardim e nunca fez viagens. Teve uma epúlida fibrosa e um episódio de gastrite aguda há vários anos. Na manhã da consulta, o Afonso estava normal, no entanto, quando os proprietários chegaram a casa à noite notaram que tinha o abdómen dilatado e trouxeram-no de imediato ao hospital. No dia anterior o Afonso tinha comido e ingerido água normalmente.. As últimas fezes e urina (dia anterior) eram normais, não tendo o animal apresentado vômito.

**Exame de estado geral e do aparelho digestivo:** Temperatura: 38°C; Dispneia mista; Dilatação abdominal com som timpânico à percussão; Dor abdominal moderada à palpação; Teste da ondulação negativo. Restante normal. **Lista de Problemas:** dilatação abdominal com som timpânico à percussão, dor abdominal, dispneia. **Diagnósticos diferenciais:** Dilatação gástrica com ou sem torção, torção esplénica primária, torção intestinal, causas de ascite (insuficiência hepática, nefropatia com perda de proteína, dirofilariose), hérnia diafragmática, corpo estranho com dilatação intestinal, torção mesentérica, neoplasia intestinal e intussuscepção. **Exames complementares:** Radiografia LL direita: Antro pilórico e fundo gástrico repletos de gás com linha com densidade de tecido mole entre eles que evidencia compartimentação do estômago (fig. I); Ecografia abdominal: Presença de grande quantidade de gás e líquido no estômago. **Diagnóstico:** Dilatação e torção gástrica (DTG). **Tratamento e acompanhamento:** Uma vez confirmado o diagnóstico de DTG, o Afonso foi cateterizado em duas veias periféricas (cefálicas) e colocado com fluidoterapia (Lactato de Ringer suplementado com 10 mEq/L de KCl a 60 ml/kg/h). Foi administrado diazepam IV (0,5 mg/kg) e fentanilo IV (5 µg/kg) como pré-medicação. Realizou-se de seguida a descompressão gástrica utilizando um cateter de 16 gauss (após tentativa falhada de intubação com um tubo oro-gástrico). Utilizou-se propofol IV (4 mg/kg) como indução e isoflurano como manutenção. Após a descompressão, tentou-se novamente introduzir o tubo gástrico, desta vez com sucesso, e realizou-se a lavagem do estômago usando água morna. Procedeu-se então a uma laparotomia com objetivo de resolver a torção. O estômago encontrava-se torcido no sentido dos ponteiros do relógio. Após reposicionar o estômago na posição anatómica, avaliou-se a viabilidade do baço e do estômago e, como não havia evidências de compromisso vascular em

nenhum deles, não foi feita esplenectomia nem gastrectomia parcial. Por fim, realizou-se a gastropexia incisional, fixando o antro pilórico à parede abdominal direita. Não houve qualquer complicação no período peri e pós-operatório. No pós-cirúrgico foi realizada uma hematologia, bioquímica, eletrólitos e ácido-base (tab. I). A única alteração registada foi uma elevação da  $pCO_2$  e uma diminuição do pH, ambas ligeiras. Durante todo o processo o Afonso esteve continuamente monitorizado via ECG para pesquisa de VPC's, que não foram observadas em nenhuma ocasião. Foi ainda iniciado o tratamento com ceftriaxona (22 mg/kg IV BID), maropitant (1 mg/kg SC SID), ranitidina (2 mg/kg SC BID), metronidazole (10 mg/kg IV BID), meloxicam (0,2 mg/ml SC SID) e tramadol (2,6 mg/kg IV BID). A taxa de fluidoterapia do Afonso foi diminuída para 7 ml/kg/h no primeiro dia e para 3,5 ml/kg/h no segundo. No segundo dia o Afonso começou a comer uma dieta intestinal (*Royal Canin Low Fat*<sup>®</sup>). O Afonso esteve internado durante 38 horas, ao fim das quais foi parada toda a medicação injetável e teve alta com as seguintes medicações: omeprazole (0,5 mg/kg PO SID, de manhã em jejum) durante 10 dias, metoclopramida (0,7 mg/kg PO TID) durante 5 dias, cefadroxil (25 mg/kg PO BID) durante 10 dias, continuar a oferecer a dieta (dividida em três refeições) durante 5 dias após os quais os proprietários deveriam fazer uma transição gradual para a ração habitual do Afonso. Quatro dias depois os proprietários vieram a uma consulta de controlo, o Afonso apresentava-se bem, tinha feito fezes normais, e o apetite era bom. Foi feita uma ecografia de controlo na qual não se registaram anomalias. Ao 10<sup>o</sup> dia após a alta foi feito novo controlo e, mais uma vez, nada havia a apontar; o local da sutura encontrava-se bem cicatrizado, tendo-se, por isso, retirado os pontos. **Discussão:** A dilatação e torção gástrica (DTG) é uma patologia potencialmente fatal que se instala de forma aguda. A DTG afeta maioritariamente animais de raça grande/gigante, principalmente animais de peito profundo, com idade média de 7 anos.<sup>1</sup> A sua incidência é rara em gatos.<sup>2</sup> Existem vários fatores risco tais como: conformação, uma refeição diária, volume elevado de alimento numa só refeição, comer rapidamente e uso de taças de comida elevadas parecem estar associados com uma maior incidência de DTG.<sup>1</sup> É ainda possível que exercício após uma refeição grande, condição corporal baixa, stress, temperamento nervoso,<sup>3</sup> anestesia, trauma, cirurgia, parto<sup>1</sup> ou eructação comprometida<sup>2</sup> sejam fatores de risco.<sup>2</sup> O Afonso era um animal de risco, dada a sua conformação e tamanho e o facto de comer apenas uma refeição volumosa por dia. A DTG é caracterizada pela acumulação de ar no estômago,<sup>1</sup> podendo, também, haver a presença de líquido ou comida<sup>2</sup> à qual se adiciona a rotação do estômago sobre si próprio. A composição do ar indica que a sua origem é a aerofagia. A torção do estômago geralmente ocorre no sentido dos ponteiros do relógio em que o piloro e duodeno se deslocam ventralmente e para a esquerda, podendo a rotação variar entre 90<sup>o</sup> e 360<sup>o</sup> (mais comum 220<sup>o</sup> a 270<sup>o</sup>).<sup>3</sup> A razão para esta rotação do estômago não está bem definida, no entanto, a laxidão dos ligamentos hepatogástrico e hepatoduodenal predispõe a este facto.<sup>2</sup> Numa primeira fase, o ar e a saliva ingeridos

conseguem entrar no estômago, mas à medida que a torção se agrava isto deixa de acontecer e passa a ser impossível a sua saída quer através de eructação, quer através da passagem para o duodeno. As secreções gástricas normais, assim como o extravasamento de fluido que é consequência da congestão venosa que se instala, agravam a pressão elevada a que a parede do estômago está sujeita.<sup>1</sup> O fluxo sanguíneo da parede gástrica fica, então, comprometido devido à alta pressão intragástrica, edema da parede, vasoconstrição e trombose que se desenvolvem, seguindo-se isquemia, necrose e, possivelmente, ulceração e perfuração do estômago.<sup>2</sup> A área mais comumente afetada é a curvatura maior.<sup>1</sup> A dilatação gástrica compromete várias funções do organismo: por um lado há compressão do diafragma, o que leva a diminuição do volume tidal pulmonar e ao comprometimento da relação ventilação-perfusão; por outro lado, há compressão das grandes veias abdominais (veia porta e cava) diminuindo a quantidade de sangue que chega ao coração e, conseqüentemente, o débito cardíaco<sup>1</sup> e pressão arterial, o que pode culminar com choque hipovolêmico.<sup>1, 2</sup> Há, assim, défices de perfusão de vários órgãos, sendo que os mais afetados são o coração (causando arritmias cardíacas geralmente de origem ventricular), o rim (insuficiência renal aguda), o pâncreas, o fígado e o intestino delgado.<sup>1</sup> A torção do estômago leva também ao deslocamento do baço, ventralmente e para o lado direito,<sup>1, 3</sup> o que leva a congestão, isquemia e necrose deste.<sup>2</sup> A isquemia das vísceras abdominais leva à acumulação de endotoxinas que, por sua vez, ativam mediadores inflamatórios, podendo culminar no desenvolvimento de CID. O comprometimento dos mecanismos de defesa gastrointestinais pode levar à translocação bacteriana<sup>4</sup> (sépsis<sup>2</sup>), bem como a um aumento da absorção de toxinas.<sup>4</sup> Eventualmente o organismo entra em choque e, chega a um ponto, em que as conseqüências são irreversíveis mesmo com tratamento, resultando na morte do animal.<sup>1</sup> Os sinais clínicos da DTG são agudos e incluem dilatação abdominal, vômito não produtivo, letargia, relutância à estação,<sup>2</sup> hipersalivação, inquietação, fraqueza e dor abdominal.<sup>1</sup> No exame físico pode-se registrar pulso fraco, taquicardia, TCR aumentado, mucosas anormais (pálidas, congestivas ou cianóticas), arritmias cardíacas, timpanismo abdominal,<sup>2</sup> dispneia e depressão mental.<sup>1</sup> A alteração mais comum no hemograma é a hemoconcentração. Dada a possibilidade de desenvolvimento de CID, podemos encontrar tanto trombocitopenia<sup>4</sup> como alterações nas provas de coagulação<sup>1</sup>. O distúrbio ácido-base mais comum é a acidose metabólica consequência da hipoperfusão tecidual, do metabolismo anaeróbico e da acumulação de ácido láctico, sendo também possível a alcalose metabólica (por sequestro de ácido no estômago)<sup>1</sup> e a acidose respiratória (pelo comprometimento respiratório).<sup>4</sup> A alteração eletrolítica que mais se observa é a hipocalcemia.<sup>1</sup> Na apresentação à consulta, o Afonso não se apresentava em choque, sendo que, à exceção da dispneia e distensão e dor abdominal, todos os parâmetros do exame físico se encontravam normais. Não foi realizado nenhum hemograma nem análise bioquímica à apresentação e também não foi avaliado o perfil eletrolítico nem ácido-base. Um diagnóstico presuntivo de

DTG é feito com base na história, sinais clínicos e achados do exame físico sendo que, o diagnóstico definitivo, depende de radiografias abdominais. Para diferenciar DTG de dilatação simples, o ideal é realizar pelo menos duas projeções. Na radiografia lateral direita é possível visualizar o antro pilórico craniodorsal, repleto de gás, separado do fundo gástrico (caudoventral) por uma prega com densidade de tecido mole. Esta prega evidencia compartimentação do estômago, característica da torção.<sup>2</sup> Na projeção dorsoventral o piloro encontra-se também repleto de gás, do lado esquerdo da linha média.<sup>4</sup> Outros achados imagiológicos importantes são a presença de fluido livre (hemorragia ou peritonite) ou ar (perfuração gástrica) na cavidade abdominal.<sup>2</sup> Neste caso apenas foi realizada uma projeção radiográfica, no entanto esta permitiu confirmar tratar-se de uma torção gástrica, dada a compartimentação gástrica que o padrão radiográfico sugeria. O tratamento inicial de DTG tem como objetivo estabilizar a condição do paciente o melhor possível antes de o submeter à anestesia.<sup>4</sup> É necessário instituir uma fluidoterapia agressiva a uma taxa de 60 a 90 ml/kg/h com fluidos isotônicos, como Lactato de Ringer.<sup>1</sup> Podem também ser utilizadas soluções salinas hipertônicas ou colóides, existindo vários protocolos descritos,<sup>1,2,3</sup> visando todos eles à reversão dos sinais de choque.<sup>1</sup> Sendo a hipocalêmia uma alteração comum em animais com DTG,<sup>1</sup> os fluidos do Afonso foram suplementados empiricamente com potássio. O animal deve ser monitorizado atentamente e a taxa de fluidoterapia deve ser adaptada à resposta do paciente.<sup>1</sup> Parâmetros a monitorizar incluem qualidade do pulso, TRC, cor das mucosas, produção de urina e pressão venosa central.<sup>2</sup> As proteínas totais e o hematócrito devem também ser determinados regularmente pois, caso estes desçam para valores inferiores a 3,5 g/dl ou 20%, respetivamente, deve iniciar-se transfusão com plasma ou sangue total.<sup>1</sup> Outra parte essencial na abordagem inicial à DTG é a descompressão gástrica. Esta pode ser realizada recorrendo um tubo gástrico (preferível, mas muitas vezes impossível), trocartização percutânea com um cateter de grande calibre ou usando um trocar.<sup>3</sup> Após descompressão geralmente é possível introduzir o tubo gástrico, o qual deve ser utilizado para proceder à remoção do conteúdo gástrico.<sup>1</sup> Se possível, deve ser realizada a análise dos gases sanguíneos, hemograma e painel bioquímico<sup>3</sup>. Assim que o animal estiver estável deve iniciar-se o tratamento cirúrgico,<sup>3</sup> principalmente se houver sangue no conteúdo gástrico, evidências de perfuração ou peritonite.<sup>2</sup> As possíveis consequências de adiar a cirurgia incluem o aumento do risco de arritmias cardíacas e agravamento da lesão da mucosa gástrica.<sup>1</sup> Agentes anestésicos que produzam poucos efeitos depressores cardiopulmonares, tais como opióides (fentanilo, morfina ou metadona) são ideais como pré-medicação. O diazepam também pode ser utilizado adicionalmente, uma vez que pode diminuir a dose necessária de agentes mais cardiodepressores. Na indução, a utilização de etomidato ou quetamina são boas opções, uma vez que o primeiro tem poucos efeitos no sistema cardiopulmonar e a segunda tem efeitos positivos na função cardíaca. O propofol pode também ser utilizado, no entanto, em doses



baixas (até 2-4 mg/kg), dado os seus efeitos depressores.<sup>4</sup> Como manutenção, o isoflurano e o sevoflurano são os agentes inalatórios de eleição.<sup>3</sup> O protocolo anestésico do Afonso seguiu as recomendações bibliográficas, sendo que a dose de propofol utilizada foi de 4 mg/kg para evitar os seus efeitos negativos na função cardiopulmonar. A cirurgia consiste em recolocar o estômago na sua posição anatômica e fixá-lo na parede abdominal para evitar recorrência de torção, existindo várias técnicas descritas. Em casos específicos poderá ser necessário realizar gastrectomia parcial e/ou esplenectomia, se houver evidências de necrose gástrica ou esplênica.<sup>3</sup> Após a restauração da perfusão e oxigenação dos tecidos, pode ocorrer a chamada lesão de isquémia-reperusão, que consiste, em traços gerais, na libertação de radicais livres para a circulação que causam vários efeitos deletérios no organismo. O tratamento preventivo com alopurinol (antioxidante) pode reduzir esta lesão.<sup>1</sup> No pós-operatório é importante monitorizar o estado de hidratação, eletrólitos, e equilíbrio ácido-base do paciente sendo a hipocalémia a alteração mais comum nesta fase.<sup>3</sup> Nesta fase foram avaliados vários parâmetros (tabela I) que evidenciam uma ligeira acidose respiratória, que é explicada pela anestesia geral a que o Afonso foi sujeito. O nível plasmático de potássio era normal, no entanto, dada a suplementação com KCl realizada, não é possível determinar se alguma vez esteve hipocalémico. Relativamente ao suporte médico, a antibioterapia IV deve ser iniciada antes da cirurgia devido ao risco de instalação de uma sépsis.<sup>1</sup> A terapia com antibióticos deve ser eficaz contra organismos Gram positivos, negativos, e anaeróbicos (associação de ampicilina e enrofloxacina; cefalosporinas; trimetoprim-sulfa).<sup>2</sup> Neste caso, foi utilizada uma cefalosporina de 3<sup>o</sup> geração, que atua contra microrganismos Gram-positivos e negativos e o metronidazol que é eficaz contra bactérias anaeróbias. Também a utilização de AINE's (como a fluxinina meglumina),<sup>1</sup> ou corticosteroides (como a prednisolona ou a dexametasona) poderão estar indicados para atenuar os efeitos da endotoxémia,<sup>2</sup> sendo indicada a sua administração juntamente com omeprazole dado o risco de ulceração gastrointestinal.<sup>2</sup> A utilização de antiácidos é também benéfica para controlar a gastrite que se pode instalar após a resolução da DTG, sendo comum a utilização da ranitidina, famotidina e cimetidina.<sup>1</sup> Para controlar o vómito é útil a utilização de metoclopramida.<sup>1</sup> Ao Afonso foi administrado maropitant. O paciente deve ser permanentemente monitorizado por eletrocardiografia para deteção de arritmias, sendo que estas podem ocorrer até 72 horas depois do início do processo. Se se verificar a existência de VPCs, multifocais ou taquicardia ventricular, com uma frequência cardíaca superior a 150 batimentos por minuto deve iniciar-se o tratamento com lidocaína ou adicionalmente com procainamida.<sup>2</sup> No caso do Afonso não foi registada nenhuma arritmia no ECG, não havendo necessidade de instituir terapia. No entanto, há quem afirme que um tratamento empírico com lidocaína num bolus IV à apresentação, seguido de uma infusão contínua (CRI) nas primeiras 24 horas diminui a ocorrência de arritmias cardíacas, insuficiência renal aguda e diminui também o tempo de hospitalização total do animal.<sup>5</sup> Caso haja suspeita

de CID pode recorrer-se ao tratamento com plasma em conjunto com heparina subcutânea. A atonia gástrica, íleo paralítico e desordens da motilidade são também sequelas comuns e geralmente transitórias sendo que, fármacos pró-cinéticos como eritromicina podem ajudar no seu restabelecimento.<sup>2</sup> Adicionalmente foi administrado tramadol ao Afonso com objetivo de controlar a dor. Cerca de 12 a 24 horas após a cirurgia deve oferecer-se ao animal pequenas quantidades de água e de comida com baixo teor em gordura.<sup>3</sup> O prognóstico da DTG é reservado (taxa de mortalidade entre 15 e 33%),<sup>1</sup> e depende de vários fatores, nomeadamente a existência de necrose gástrica. Pensa-se que exista uma relação entre as concentrações de lactato sanguíneo e a existência macroscópica de necrose gástrica e a sobrevivência. Green não obteve resultados significativos utilizando as concentrações de lactato iniciais, no entanto, o decréscimo desta concentração em 50% nas primeiras 12 horas após apresentação pode ter valor prognóstico.<sup>6</sup> Outros fatores que podem influenciar a sobrevivência do animal são a presença de necrose esplénica e arritmias cardíacas. Apesar de ser aceite que adiar o tratamento cirúrgico está relacionado com mortalidades mais elevadas, Mackenzie encontrou a relação inversa no seu estudo, no entanto, tal pode refletir que animais em melhor estado geral são aqueles aos quais a cirurgia é realizada mais tardiamente.<sup>7</sup> A percentagem de recorrência de DVG após gastropexia é muito baixa,<sup>2</sup> devendo esta ser realizada em todos os animais que se apresentem com esta patologia e, eventualmente, de forma preventiva em raças predispostas.<sup>1</sup> Nestas, pode-se ainda evitar os fatores de risco associados à alimentação.<sup>3</sup>

### **Bibliografia**

1. Hall JA (2013) "Stomach" in J.Washabau R, Day MJ **Canine & Feline Gastroenterology**, 1ª ed, Elsevier Saunders, 624 - 628
2. DeNovo RC (2003) "Diseases of the Stomach" in Tams TR **Handbook of Small Animal Gastroenterology**, 2ª ed, Elsevier Saunders, 186 - 192
3. Radlinsky MG (2012) "Surgery of the Digestive System" in Fossum TW **Small Animal Surgery**, 4ª ed, Elsevier Saunders, 482 - 487
4. Broome C, Walsh V (2003) "Gastric dilatation-volvulus in dogs" **New Zealand Veterinary Journal** 51, 275 - 283
5. Bruchim Y, Itay S, Shira B-H (2012) "Evaluation of lidocaine treatment on frequency of cardiac arrhythmias, acute kidney injury, and hospitalization time in dogs with gastric dilatation volvulus" **Journal of Veterinary Emergency and Critical Care** 22, 419 - 427
6. Green TI, et al. (2011) "Evaluation of initial plasma lactate values as a predictor of gastric necrosis and initial and subsequent plasma lactate values as a predictor of survival in dogs with gastric dilatation-volvulus: 84 dogs (2003-2007)" **Journal of Veterinary Emergency and Critical Care** 21, 36 - 44
7. Mackenzie G, et al. (2010) "A Retrospective Study of Factors Influencing Survival Following Surgery for Gastric Dilatation-Volvulus Syndrome in 306 Dogs" **J Am Anim Hosp Assoc** 46, 97 - 102

### **Caso nº 3: Endocrinologia – Hiperadrenocorticismo Hipófiso-Dependente (HHD)**

**Identificação e motivo da consulta:** A Sophie era uma Schnauzer miniatura castrada, fêmea, de 9 anos e 7 kg de peso vivo, que foi trazida à consulta para fazer o teste de estimulação com ACTH (teACTH). **História:** A Sophie vivia numa vivenda com acesso a um jardim privado; era o único animal da casa. A alimentação consistia em ração seca *Science Diet w/d*<sup>®</sup> e ela tinha acesso livre a água. A Sophie não tinha acesso a tóxicos, nem lixo, nem nunca fez viagens. A Sophie era desparasitada mensalmente com milbemicina e fipronil e tinha as vacinas em dia (Esgana, Parvovírus, Raiva, Parainfluenza e Adenovírus tipo II). Cerca de duas semanas antes a Sophie começou com hematúria e a urinar em locais inapropriados e a proprietária levou-a a uma clínica de urgência onde lhe foram administrados fluidos subcutâneos e prescrita amoxicilina e ácido clavulânico (9 mg/kg PO BID) durante 10 dias como tratamento de uma possível infeção do trato urinário. Como os sinais não se resolveram, a proprietária dirigiu-se a outra clínica onde foi efetuada uma cultura urinária bem como uma radiografia abdominal. A primeira revelou-se negativa, já radiografia evidenciava a existência de três urólitos na bexiga. A Sophie foi referenciada para este hospital para se submeter a uma cirurgia de hidropropulsão retrógrada. Durante a consulta pré-operatória foram detetadas várias anomalias inexplicadas pela urolitíase: hepatomegalia, fígado hiperecótico, hipercolesterolémia (356 mg/dl), ALP e ALT elevadas (742 µ/L e 164 µ/L, respetivamente). Sendo o conjunto destas anomalias muito sugestivo de hiperadrenocorticismo, foi marcada uma consulta uma semana após a cirurgia para realizar o teACTH. A cirurgia realizou-se no dia seguinte, tendo sido recuperados os três urólitos (de oxalato de cálcio) sem complicações e a Sophie teve alta com amoxicilina e ácido clavulânico (9 mg/kg PO BID durante 5 dias) e deracoxib (3,5 mg/kg PO SID conforme necessário para a dor). Na semana seguinte a Sophie foi trazida ao hospital para a referida consulta. Na anamnese a proprietária referiu o abdómen da Sophie lhe parecia mais volumoso e que era possível que o apetite estivesse um pouco aumentado. A ingestão de água não foi monitorizada. A proprietária não sabia se a micção inapropriada da Sophie refletia apenas polaquiúria ou também poliúria. **Exame de estado geral:** Abdómen ligeiramente pendular, hepatomegalia à palpação abdominal, músculos da parede abdominal ligeiramente atrofiados. Restante normal. **Lista de problemas:** Hepatomegalia, fígado hiperecótico, hipercolesterolémia, elevação da ALP e ALT, abdómen pendular e atrofia muscular, possível PU/PD e polifagia. **Diagnósticos diferenciais:** Hiperadrenocorticismo (adreno-, hipófiso-dependente ou iatrogénico), shunt portossistémico, causas de colestase (colangite, colangiohepatite, colecistite, hiperplasia nodular, neoplasia biliar), pancreatite, neoplasia hepática, hepatite infecciosa ou por tóxicos, diabetes mellitus, amiloidose hepática. **Exames complementares:** teACTH: cortisol basal (Cb): 73,1 nmol/L, cortisol pós-ACTH (Cp): 828,3 nmol/L (ref. Cp >600 nmol/L); Ecografia (semana anterior): ambas as adrenais tinham dimensões (esquerda: 4,8x5,9 mm; direita: 4,8x5,1 mm), forma e ecogenicidade normais. Radiografia abdominal:

Hepatomegalia; Restantes alterações no painel bioquímico acima referidas. **Diagnóstico:** Hiperadrenocorticismo Hipófiso-Dependente. **Tratamento e acompanhamento:** A Sophie começou a ser tratada com mitotano. A fase de indução iniciou-se na dose de 18 mg/kg PO BID. Ao fim de 3 dias foi feito um controlo: a Sophie continuava com bom apetite, estava ativa e não tinha vômitos nem diarreia. Foi feito um novo teACTH – Cb: 140,4 nmol/L, Cp: 344,6 nmol/L – sendo o resultado ainda não ideal. Não se alterou a dose de mitotano e marcou-se consulta para daí a 2 dias. Mais uma vez, não tinha havido nenhuma alteração no comportamento da Sophie, nem quaisquer efeitos secundários. O teACTH revelou que a resposta era agora adequada (Cb: 113,9 nmol/L, Cp: 165,5 nmol/L). Passou-se à dose de manutenção de mitotano: 18 mg/kg PO duas vezes por semana. Foi feito novo controlo 3 semanas depois, no qual a proprietária referiu que a Sophie começara a arfar mais frequentemente, apresentando ainda poliúria, polidipsia e polifagia. Os resultados do teACTH (Cb: 182,4 nmol/L, Cp: 359 nmol/L) revelaram que a resposta à ACTH tinha aumentado, sendo necessária uma re-indução. O protocolo utilizado foi o mesmo da indução primária e foi marcada consulta de controlo para daí a 4 dias. O resultado do teACTH (Cb: 75 nmol/L, Cp: 174,4 nmol/L) tinha melhorado significativamente. Decidiu-se então continuar o protocolo de indução por mais 3 dias e depois passar para o protocolo de manutenção (18 mg/kg PO três vezes por semana). Foi feito novo controlo 3 semanas depois, em que o teACTH (Cb: 45,2 nmol/L, Cp: 75,8 nmol/L) demonstrou que a Sophie estava a ser controlada adequadamente, para além disso os sinais clínicos anteriormente referidos tinham desaparecido. **Discussão:** O Hiperadrenocorticismo (HAC) canino pode ter várias etiologias, sendo que todas elas se caracterizam por um aumento crónico do cortisol circulante.<sup>1</sup> As causas de HAC descritas em cães são: secreção em excesso ACTH pela hipófise (HAC hipófiso-dependente: HHD); tumor adrenocortical secretor de cortisol em excesso (HAC adreno-dependente: HAD) e HAC iatrogénico decorrente da administração de glucocorticoides exógenos.<sup>2</sup> Destes, o HHD é o mais comum em cães, constituindo cerca de 80% a 85% dos casos de HAC.<sup>1</sup> A causa desta disfunção é, geralmente, a presença de um tumor hipofisário funcional. Apesar de a prevalência de tumores hipofisários em cães com HHD variar entre patologistas, estão descritas percentagens na ordem dos 90% e Feldman assume que virtualmente 100% dos cães com HHD têm tumores hipofisários.<sup>2</sup> A maioria dos tumores é originária da *pars distalis* (70%), os restantes da *pars intermédia* (30%).<sup>1</sup> O excesso de ACTH segregado pela hipófise causa hiperplasia de ambas as adrenais e um aumento da secreção de glucocorticoides.<sup>2</sup> A produção de ACTH torna-se independente, pois a hipófise torna-se não responsiva ao *feedback* negativo exercido pelo cortisol e pela diminuição da CRH (*feedback* negativo do cortisol no hipotálamo). No caso do HAD a etiologia primária é um tumor adrenal (adenoma ou carcinoma) que produz cortisol em excesso, independentemente do controlo hipofisário. Neste caso, o hipercortisolismo causa uma supressão da libertação de CRH e ACTH por *feedback*

negativo.<sup>1</sup> Esta supressão da ACTH cessa a estimulação da adrenal não afetada, bem como das células normais na adrenal afetada que, por esta razão, se tornam atrofiadas.<sup>2</sup> A secreção de cortisol pelo tumor adrenal é episódica e aparentemente aleatória, mas este mantém responsividade à ACTH.<sup>1, 2</sup> Geralmente os tumores adrenocorticais são unilaterais, no entanto, estão descritos tumores bilaterais (do mesmo tipo ou um tumor adrenocortical concorrente com feocromocitoma).<sup>2</sup> Está ainda descrita a existência de tumor hipofisário e adrenal no mesmo animal, havendo a hipótese que tal seja o estágio final do desenvolvimento de hiperplasia nodular adrenocortical (possivelmente causada pela estimulação crónica de ACTH), que se torna um tumor funcional. O HAC afeta mais comumente cães de meia-idade a idosos (média de 11 anos), sendo que animais com HAD são geralmente mais velhos do que aqueles com HHD. Cerca de 75% dos animais com HHD têm menos de 20 kg, já 50% dos que apresentam HAD têm mais de 20 kg. Sessenta a 65% dos animais com HAD são fêmeas.<sup>1</sup> A faixa etária e peso da Sophie estão em concordância com as características mais prevalentes em animais com HHD. Os sinais clínicos de HAC decorrem dos efeitos gliconeogénicos, anti-inflamatórios, catabólicos e glicolíticos do cortisol em excesso em circulação, tendo um início insidioso e afetando vários sistemas.<sup>3</sup> A Pu/Pd está presente em 80 a 85% dos cães com HAC, sendo que a micção em locais inapropriados é uma das principais queixas por parte dos proprietários. O mecanismo da Pu/Pd em HAC não está esclarecido e apontam-se como hipóteses o aumento da filtração glomerular ou interferência com a ação da vasopressina (diabetes *insipidus*).<sup>2</sup> A polifagia é verificada em 47%<sup>1</sup> a 90%<sup>2</sup> dos cães com HAC, sendo um efeito direto do excesso de cortisol circulante.<sup>1, 2</sup> Muitas vezes estes animais parecem ter uma condição corporal mais elevada devido ao abdómen pendular – causado pelo enfraquecimento dos músculos abdominais (efeito catabólico de proteínas por parte do cortisol), pela redistribuição da gordura (depósitos abdominais), bem como pela hepatomegalia e possível distensão vesical.<sup>1</sup> Outro efeito do excesso de glucocorticoides é a atrofia dos folículos pilosos, o que causa queda de pelo (geralmente bilateral), crescimento lento e esparso ou inexistente do pelo cortado.<sup>2</sup> Ainda a este nível é perceptível uma pele fina, de cicatrização lenta, facilidade em provocar hematomas, seborreia, hiperpigmentação e comedões. A distensão permanente da bexiga, com conseqüente aumento do volume residual e a urina muito diluída predispõem os animais a infeção do trato urinário (ITU). Os efeitos imunossupressores do cortisol são um fator agravante para o desenvolvimento de ITU e piodermas.<sup>1</sup> O HAC causa ainda deposição distrófica de cálcio, levando ao desenvolvimento de calcinose cutânea, calcificação dos anéis traqueais, paredes bronquiais, rins e à formação de urólitos de oxalato de cálcio.<sup>2</sup> Outros sinais incluem polipneia, fraqueza muscular, letargia, atrofia testicular em machos, anestro em fêmeas (*feedback* negativo na secreção de LH e FSH), atraso no crescimento (*feedback* negativo na secreção da hormona do crescimento).<sup>1</sup> Ao exame físico é detetada hepatomegalia à palpação, facilitada pela atrofia dos músculos abdominais.<sup>2</sup> A Sophie estava numa fase inicial da doença,

não apresentando a maior parte dos sinais clínicos descritos. Além disso, a proprietária não tinha considerado algumas das alterações da Sophie como um problema, nomeadamente o aumento do apetite e o abdómen pendular (que era considerado obesidade). O primeiro sinal de alarme foram os sinais clínicos causados pela urolitíase. Sendo os urólitos de oxalato de cálcio, a urolitíase foi provavelmente secundária ao HAC, com a agravante que os Schnauzer miniatura são predispostos a este tipo de urólitos. No hemograma é comum um leucograma de stress (neutrofilia sem desvio à esquerda, monocitose, linfopenia e eosinopenia) e, em menor frequência, policitemia e trombocitose.<sup>3</sup> No painel bioquímico é muito comum o aumento severo da ALP e moderado da ALT. Também é possível a presença de hipercolestolemia, hipertrigliceridemia e hiperglicemia ligeira (devido à gliconeogénese e resistência à insulina). O aumento da diurese leva a que a ureia sanguínea esteja diminuída.<sup>2</sup> Na urianálise, para além da baixa densidade urinária (comumente entre 1.008 e 1.020)<sup>3</sup> decorrente da polidipsia, é possível a existência de glicosúria, caso o animal desenvolva diabetes *mellitus* (5% de cães com HAC).<sup>1</sup> Proteinúria é também um achado comum, possivelmente devido a hipertensão que se instala. São ainda possíveis alterações relacionadas com ITU, caso esteja presente. O HAC causa diminuição das hormonas da tiroide.<sup>1</sup> As alterações mais comuns à radiografia são: hepatomegalia, deposição de gordura abdominal, bexiga distendida, mineralização dos anéis traqueais e brônquios, padrão pulmonar intersticial. Menos frequentemente podem ver-se evidências de tromboembolismo pulmonar bem como tumores adrenais com calcificação.<sup>1</sup> A ecografia é importante para avaliar as adrenais, que em cães saudáveis têm um diâmetro máximo de 7,5 mm, são hipoecóicas, espalmadas e bilobadas. No HHD elas apresentam-se geralmente simetricamente normais ou aumentadas (mas não é impossível adrenomegália assimétrica) e com ecogenicidade normal (em alguns animais há heterogeneidade focal no córtex).<sup>1</sup> Se uma das adrenais estiver muito aumentada, irregular ou a invadir/comprimir estruturas adjacentes, e a contralateral não for visualizada, então estamos provavelmente face a um tumor (HAD).<sup>2</sup> Nestes casos é ainda comum a perda da forma bilobada e alterações na ecogenicidade da adrenal afetada. Geralmente a adrenal contralateral está atrofica. A ressonância magnética e tomografia computadorizada podem ser úteis na deteção de adenomas da hipófise.<sup>1</sup> Um diagnóstico presuntivo é feito com base na história, sinais clínicos, alterações clinicopatológicas e achados imagiológicos, mas deve obter-se sempre um diagnóstico definitivo recorrendo a ensaios hormonais.<sup>4</sup> Apesar de os sinais clínicos da Sophie não serem os mais comuns, os resultados dos vários exames complementares foram bastante consistentes com HAC. O teste de estimulação com ACTH é comumente utilizado para o diagnóstico de HAC e consiste em duas medições da concentração de cortisol plasmático: uma basal e outra após administração de ACTH exógeno. A concentração de cortisol pós-ACTH > 600 nmol/L é considerada positiva para HAC. Estão descritas sensibilidades para HHD e HAD na ordem dos 85% e 60%, respetivamente, sendo a especificidade variável.<sup>4</sup> Este foi o teste

realizado na Sophie, sendo que a concentração de cortisol pós-ACTH foi de 828 nmol/L o que caracteriza um resultado positivo para HAC. O teste de supressão com dexametasona a doses baixas (TSDDDB) baseia-se no *feedback* negativo que esta substância provoca na hipófise, devendo ser determinado o cortisol plasmático às 0, 4 e 8 horas. No HAD as concentrações de cortisol mantêm-se altas após supressão. No HHD a hipófise torna-se refratária à supressão em menos de 8 horas (possível distinção de HAD). Um resultado positivo implica concentração de cortisol superior a 40nmol/L. A sensibilidade deste teste é alta (85% a 100%), sendo a especificidade variável.<sup>3</sup> A razão cortisol/creatinina urinária é muito sensível (85% a 99%) – mas muito pouco específico – para HAC e supera o problema da concentração de cortisol plasmático ser flutuante ao longo do dia, pois a urina da manhã integra 8 horas de secreção de cortisol. Este teste pode realizar-se em combinação com o TSDDDB.<sup>4</sup> Para além do TSDDDB (em que uma concentração de cortisol às 4 horas < 38 nmol/L e < 50% do valor basal e às 8 horas > 38 nmol/L e < 50% do valor basal, é consistente com HHD), existem outros testes, que permitem distinguir HHD de HAD.<sup>2</sup> O teste de supressão com dexametasona a doses altas (TSDDA) é muito semelhante ao TSDDDB, com a diferença de que uma dose mais alta causa supressão numa maior percentagem de cães com HHD. Também se pode combinar este teste com a razão cortisol/creatinina, evitando as flutuações de cortisol plasmático.<sup>4</sup> A determinação da concentração de ACTH plasmático basal não tem valor diagnóstico para HAC,<sup>4</sup> mas é o teste mais eficaz na distinção de HHD e HAD.<sup>3</sup> Em HHD teremos concentrações de ACTH normais ou aumentadas (> 8,8 pmol/L), já em HAD estas estarão baixas (< 4,4 pmol/L). No entanto, 20% dos cães com HAC têm resultados intermédios, não sendo possível esta distinção.<sup>4</sup> O teste da estimulação com desmopressina baseia-se no facto desta estimular a secreção de ACTH em cães com HHD, sendo que tal não acontece naqueles com HAD.<sup>3</sup> A distinção entre HHD e HAD na Sophie foi feita com base nos achados ecográficos, sendo que o facto das adrenais estarem normais aponta para HHD. Também o facto desta forma da doença ser mais comum em cães, particularmente naqueles com peso inferior a 20 kg suporta este diagnóstico. O tratamento de HAC não é benigno e deveria ser iniciado apenas se o animal apresentar sinais clínicos inequívocos de doença, sendo que muitos especialistas não tratam o HAC se o cão apresentar sinais leves.<sup>1</sup> O HHD pode ser tratado através de hipofisectomia, não sendo uma prática muito comum em Veterinária dada a disponibilidade limitada e efeitos secundários (diabetes *insipidus*, hipotiroidismo, diminuição da produção de lágrimas e hipernatremia transiente). Relativamente ao tratamento médico há várias opções. O trilostano é uma substância que inibe a produção de cortisol no córtex adrenal. É indicado começar com uma dose mais baixa (2,5 mg/kg SID) e aumentar depois para 3 a 6 mg/kg caso seja necessário e caso não haja efeitos adversos (como sobredosagem). Alguns cães necessitam de administração BID. Devem ser feitos controlos ao 10º dia, 1º mês e depois a cada 3 meses. Estes devem incluir história (evolução dos sinais clínicos, efeitos secundários da medicação),

exame físico, hemograma, painel bioquímico com eletrólitos e teACTH, sendo que a dose deve ser ajustada com base nestas informações. A concentração ideal de cortisol pós-ACTH é de 50 a 200 nmol/L. O mitotano tem efeitos citotóxicos no córtex adrenal resultando na sua necrose e atrofia. A fase de indução dura geralmente 10 dias e a dose utilizada varia entre 20 a 50 mg/kg/dia, podendo ser necessária suplementação com glucocorticoides caso haja uma descida abrupta na concentração de cortisol. No teACTH, a concentração de cortisol basal e pós-ACTH deve estar entre 25 e 125 nmol/L. Deve, então, passar-se para a dose de manutenção (50 mg/kg/semana). Ao contrário do trilostano, o mitotato causa efeitos secundários com alguma frequência, tais como vômito, diarreia, letargia, depressão, ataxia e fraqueza. Neste caso deve parar-se a administração do mitotano e iniciar a administração de glucocorticoides. Em 5% dos casos pode dar-se destruição completa do córtex adrenal (Addison iatrogénico). Estes animais terão de receber glucocorticoides para o resto da vida, e o tratamento do HAC será descontinuado (fig. I).<sup>1</sup> É ainda possível a utilização de cetoconazole que inibe a síntese de cortisol e é usado na dose inicial de 5 mg/kg BID e até 20 mg/kg BID em manutenção (tab. I).<sup>2</sup> Dados os sinais clínicos da Sophie serem leves, a decisão de iniciar tratamento é discutível, no entanto, tendo ela desenvolvido sinais típicos de HAC a meio do tratamento, seria, nesta fase, necessário continuar o tratamento. A Sophie foi tratada com mitotano, sendo que sofreu várias alterações na dose/frequência tendo em conta a evolução dos sinais clínicos e os resultados do teACTH. O tratamento ideal de HAD é a adrenalectomia, mas 50% dos cães podem desenvolver complicações secundárias como hipoadrenocorticism. Caso o tumor não seja operável ou haja metástases pode optar-se pela utilização de mitotano (possível tratamento) ou trilostano (paliativo).<sup>1</sup> Helm não encontrou diferenças no tempo de sobrevivência entre cães tratados com mitotano ou trilostano, mas a presença de metástases afetava negativamente este parâmetro.<sup>5</sup> O prognóstico é variável com o tipo de HAC, especificidades de cada caso e tratamento instituído.<sup>2</sup> Doenças concorrentes/complicações comuns na progressão HAC incluem: hipertensão, pielonefrite, diabetes melitus, urolitíase, metastização dos tumores adrenais, alterações neurológicas por macrotumores hipofisários<sup>1</sup> e tromboembolismo pulmonar.<sup>2</sup>

### **Bibliografia**

1. Melián C, et al. (2010) "Hyperadrenocorticism in Dogs" in Ettinger SJ, Feldman EC **Textbook of Veterinary Internal Medicine**, 7ª Ed, Elsevier Saunders,
2. Feldman EC e Nelson RW (2004) "Canine Hyperadrenocorticism" in Feldman EC, Nelson RW **Canine and Feline Endocrinology and Reproduction**, 3ª ed, 253-351
3. Gilor C, Graves TK (2011) "Interpretation of Laboratory Tests for Canine Cushing's Syndrome" **Topics in Companion Animal Medicine** 26, 98-108
4. Peterson ME (2007) "Diagnosis of Hyperadrenocorticism in Dogs" **Clin Tech Small Anim Pract** 22, 2-11
5. Helm JR, et al. (2011) "A Comparison of Factors that Influence Survival in Dogs with Adrenal-Dependent Hyperadrenocorticism Treated with Mitotane or Trilostane" **J Vet Intern Med** 25, 251-260



#### **Caso nº 4: Cardiologia – Endocardiose das Válvulas Mitral e Tricúspide**

**Identificação e motivo da consulta:** A Lexie era uma Dachshund fêmea, castrada com 12 anos de idade e 14 kg de peso vivo que foi trazida à consulta de cardiologia para avaliar a sua função cardíaca. **História:** A Lexie era uma cadela interior com acesso a um jardim privado e sem coabitantes. A alimentação consistia em ração comercial seca para cães geriátricos, e acesso livre a água. Era vacinada contra Esgana, Parvovírus, Raiva, Parainfluenza, Adenovírus tipo II e Leptospirose, foi desparasitada internamente com fenbendazole 2 meses antes e externamente com imidaclopride 3 semanas antes. A Lexie nunca saiu do seu estado de residência. Dois anos antes o Médico Veterinário da Lexie detetou um sopro numa consulta de rotina, mas como não tinha sinais clínicos, não se investigou a sua origem. Uma semana antes da consulta de referência a Lexie começou a ter dificuldade respiratória, tosse e relutância ao exercício. Os proprietários levaram-na à clínica habitual onde lhe detetaram um sopro de alto grau à auscultação, mais intenso do lado esquerdo e crepitações pulmonares. Realizaram uma radiografia torácica onde observaram uma cardiomegália e desvio dorsal da traqueia. Foi então medicada com furosemida (0,5 mg/kg BID PO) e enalapril (0,35 mg/kg BID PO) e recomendou-se uma consulta de referência neste hospital para avaliar a função cardíaca. À consulta os proprietários da Lexie referiram que tanto o esforço respiratório como a relutância ao exercício e a tosse tinham melhorado bastante após início da terapia prescrita. **Exame de estado geral e exame cardíaco:** Taquipneia ligeira – 45 respirações por minuto – com esforço respiratório ligeiro, taquisfigmia – 200 pulsações por minuto, obesidade (condição corporal 7/9), sopro sistólico de grau IV/VI, mais intenso no ápex esquerdo. Restante normal. **Lista de problemas:** Taquipneia, dispneia, taquisfigmia, obesidade, sopro sistólico grau IV/VI. **Diagnósticos diferenciais:** Endocardiose, endocardite infecciosa, pneumonia (vírica, bacteriana, fúngica, por aspiração), colapso da traqueia, bronquite crónica, neoplasia pulmonar ou cardíaca, tromboembolismo pulmonar, cardiomiopatia dilatada, hipertensão sistémica, displasia mitral. **Exames complementares:** Ecocardiografia: dilatação atrial e ventricular esquerda severa (LA/Ao:1,83), função sistólica diminuída (fração de encurtamento 23%), válvula mitral espessada e com severa regurgitação, regurgitação ligeira da válvula tricúspide. Radiografia torácica (projeções LL direita e VD): traqueia intratorácica desviada dorsalmente, moderada dilatação do átrio e ventrículo esquerdos. **Diagnóstico:** Endocardiose da válvula mitral, estágio C, e tricúspide. **Tratamento e acompanhamento:** Foi prescrita furosemida 1,5 mg/kg TID durante 3 dias, sendo então a frequência reduzida para BID, enalapril 0,5 mg/kg BID e pimobendan 0,25 mg/kg BID, todos PO. Foi ainda aconselhada à proprietária a monitorizar a frequência respiratória da Lexie em repouso e, caso esta tivesse acima de 40 respirações por minuto, administrar-lhe-ia uma dose extra de furosemida (1,5 mg/kg) e deslocar-se-ia a um Médico Veterinário. Foi marcado novo controlo ecocardiográfico passado 1 ano, e aconselhado realizar um hemograma e painel bioquímico dentro de uma semana na clínica habitual.

**Discussão:** A endocardiose é uma das patologias cardíacas mais comuns em cães<sup>1</sup> e a sua incidência e progressão está fortemente associada à raça, idade e sexo dos animais.<sup>2</sup> Esta patologia afeta maioritariamente cães de raça pequena ou média como Cavalier King Charles Spaniel (CKCS), Dachshund, Papillon, Caniche e Chihuahua,<sup>3</sup> sendo que a sua prevalência é elevada em cães idosos (75% em cães com mais de 16 anos).<sup>1</sup> É possível, no entanto, a sua incidência em animais adultos, nomeadamente exemplares das raças predispostas como os CKCS.<sup>2</sup> Os machos parecem desenvolver a doença numa fase mais precoce da vida.<sup>1</sup> Dadas as suas características, nomeadamente a raça e a idade, a Lexie era um animal de risco para o desenvolvimento de endocardiose. A etiologia exata da endocardiose não é conhecida, no entanto, foi recentemente demonstrada uma base genética e hereditária em CKCS e Dachshunds, sendo que a idade em que a doença surge parece ser herdada como uma característica poligénica.<sup>3</sup> No caso da Lexie, a endocardiose provavelmente teve uma origem hereditária, sendo que seria interessante saber a história clínica da sua ascendência. A endocardiose tem como base uma degeneração mixomatosa das válvulas cardíacas, sendo mais comum a afetação da válvula mitral em isolado (incidência de 64%), seguida das válvulas mitral e tricúspide em conjunto (32,5%) e, finalmente, a tricúspide em isolado (1,3%). As válvulas semilunares muito raramente são afetadas.<sup>1</sup> A Lexie tinha a válvula mitral e a tricúspide afetadas, sendo esta uma das apresentações mais comuns, onde a regurgitação mitral era significativa, ao contrário da tricúspide. Numa fase inicial são afetadas as áreas de aposição das cúspides, principalmente onde se inserem as cordas tendinosas. Estas áreas ficam espessadas e com projeções nodulares.<sup>2</sup> Estas alterações alargam-se ao resto das cúspides e instala-se fibrose secundária que causa contração e espessamento das cúspides e cordas tendinosas<sup>1</sup>. Microscopicamente, a degeneração mixomatosa caracteriza-se pela deposição de glucosaminoglicanos nas cúspides e cordas, bem como a sua fibrose.<sup>3</sup> A consequência é a deformação da válvula e possível rutura de cordas tendinosas,<sup>1</sup> que leva a défices na coaptação das cúspides e a regurgitação de sangue para o átrio. A severidade da regurgitação depende do grau de deformação da válvula.<sup>3</sup> Esta regurgitação valvular leva a dilatação atrial e ventricular e, conseqüentemente, do anel valvular, bem como à possibilidade de aparecimento de *jet-lesions* no interior da parede atrial.<sup>1</sup> A Lexie tinha dilatação severa de ambas as câmaras cardíacas esquerdas, resultado da regurgitação mitral severa apresentada. No caso da endocardiose mitral, nas fases iniciais, o pequeno volume de sangue regurgitado é bem tolerado pelo átrio e o débito cardíaco mantém-se.<sup>1</sup> À medida que a regurgitação aumenta são ativados mecanismos de compensação como retenção de fluidos, modulação neurohormonal da função cardiovascular e aumento da drenagem linfática pulmonar.<sup>3</sup> Posteriormente, dá-se o aumento da pré-carga e, conseqüentemente, da força de contração e aumento da frequência cardíaca. Os mecanismos de compensação podem preservar a função cardíaca durante anos, mas a inexorável diminuição da contração ventricular (consequência da

sua hipertrofia) e a sobrecarga crónica de volume, resulta em descompensação da função cardíaca<sup>1</sup> com diminuição do débito cardíaco.<sup>3</sup> À medida que o átrio esquerdo deixa de ser capaz de lidar com a sobrecarga de volume, gera-se congestão venosa pulmonar, hipertensão e, conseqüentemente, edema pulmonar. A dilatação atrial pode culminar em ruptura e, conseqüentemente, tamponamento cardíaco.<sup>1</sup> O coração da Lexie estava numa fase em que a hipertrofia cardíaca já tinha levado a uma perda de função sistólica. É frequente o desenvolvimento de taquiarritmias, normalmente supraventriculares. A fisiopatologia da insuficiência tricúspide (IT) é paralela à da mitral com a diferença que é, geralmente, melhor tolerada, caso não haja obstrução de fluxo na válvula pulmonar ou na vascularização pulmonar. Assim, a IT é significativa caso haja hipertensão pulmonar concorrente.<sup>1</sup> No caso da Lexie não havia evidências de obstrução ao fluxo no coração direito, para além disso a regurgitação tricúspide era ligeira o que denotava a baixa significância clínica deste achado. Para além disso, em vez de conseqüências pulmonares (edema, hipertensão), há o desenvolvimento de ascites, efusão pleural e pericárdica, hepato e esplenomegalia. A endocardiose é muitas vezes assintomática no estágio ligeiro a moderado.<sup>1</sup> Sendo muito mais comum a insuficiência cardíaca (IC) esquerda,<sup>3</sup> à medida que a doença progride há o desenvolvimento de tosse (por compressão brônquica pelo átrio esquerdo dilatado e edema pulmonar), dispneia, taquipneia e intolerância ao exercício.<sup>1</sup> A tosse apresentada pela Lexie era provavelmente causada pela compressão dos brônquios principais pelo átrio esquerdo dilatado e por edema pulmonar. Apesar de não haver evidências de edema pulmonar à consulta, o Veterinário da Lexie ouviu crepitações pulmonares à auscultação e, de facto, a tosse da Lexie melhorou significativamente em resposta à furosemida. Assim era provável que ela estivesse em IC na semana anterior à consulta. É ainda comum a existência de sinais clínicos inespecíficos como anorexia e letargia.<sup>3</sup> A perda de peso (caquexia cardíaca) é muitas vezes mascarada pela retenção de fluidos e edemas.<sup>1</sup> A síncope pode ocorrer em resposta a taquiarritmias ou estímulo vasovagal. A morte súbita é também uma possibilidade, sendo, no entanto, incomum sem a presença de outros sinais clínicos prévios.<sup>3</sup> Em IT é comum a existência de dilatação abdominal (ascite, hepato e esplenomegalia), dispneia por efusão pleural e sinais gastrointestinais (congestão).<sup>1</sup> À auscultação, o sinal clínico mais comum da endocardiose é um sopro sistólico apical esquerdo (mitral)<sup>3</sup> ou direito (tricúspide),<sup>1</sup> podendo esta ser a única manifestação durante vários anos. Em fases precoces está descrita a existência de um “click” sistólico. A intensidade do sopro está relacionada com a regurgitação, assim graus na ordem de IV-VI/VI indicam regurgitação moderada a severa.<sup>3</sup> No entanto, este grau não dá indicação da severidade da doença, mas, em ICC, encontra-se geralmente um sopro de alta intensidade. A presença de um 3º som cardíaco é sugestiva de insuficiência miocárdica.<sup>1</sup> Em casos severos com desenvolvimento de edema pulmonar podem ouvir-se crepitações e sibilos.<sup>3</sup> Em IC as mucosas podem estar cianóticas<sup>1</sup> ou pálidas, o pulso femoral fraco, o tempo de repleção

capilar aumentado<sup>3</sup> e as jugulares distendidas. Arritmias podem também ser detetadas.<sup>1</sup> O eletrocardiograma pode ser normal ou apresentar anomalias na frequência, ritmo ou na configuração dos complexos, sendo o mais comum contrações atriais prematuras.<sup>1</sup> A presença de fibrilação atrial e contrações ventriculares prematuras geralmente indicam patologia severa.<sup>3</sup> À radiografia é comum a presença de dilatação atrial, esquerda inicialmente, seguida por dilatação ventricular esquerda.<sup>1</sup> É ainda possível ver desvio dorsal da porção terminal da traqueia e carina,<sup>1</sup> sendo que ambas as situações foram observadas na Lexie. Em casos mais severos podem observar-se as alterações pulmonares e abdominais características da ICC anteriormente referidas<sup>1</sup>. Ecocardiografia é o método ideal para estimar a severidade da regurgitação valvular, através da avaliação do grau de dilatação atrial e ventricular e da magnitude de regurgitação.<sup>3</sup> A fração de regurgitação pode chegar aos 75% do volume total de ejeção.<sup>1</sup> Este método deteta ainda o espessamento, prolapso das cúspides,<sup>3</sup> espessamento e ruptura de cordas tendinosas.<sup>1</sup> Na endocardiose mitral, o tamanho do átrio esquerdo está, geralmente, relacionado diretamente com a severidade da doença. Uma razão diâmetro do átrio esquerdo/diâmetro da raiz aórtica (LA/Ao) superior a 1,5 é considerada anormal em todas as raças, sendo comum razões de 2 em cães com endocardiose em IC.<sup>1</sup> A razão LA/Ao da Lexie era 1,82, o que é considerado anormal. Com a ecocardiografia é ainda possível avaliar a contratilidade ventricular.<sup>1</sup> O hemograma e painel bioquímico destes animais geralmente não têm alterações nos casos ligeiros, no entanto, em casos mais severos, pode haver elevação das enzimas hepáticas, evidências de azotemia pré-renal<sup>1</sup>, anomalias eletrolíticas e anemia. A pesquisa de biomarcadores pode dar informações importantes para avaliar a severidade da doença. Valores de troponina I muito elevados indicam isquemia do miocárdio, miocardite ou enfarte miocárdico.<sup>1</sup> Os níveis plasmáticos do péptido natriurético atrial estão significativamente elevados em animais com regurgitação mitral, comparando com cães normais, sendo que a sua concentração aumenta com a progressão da doença. Assim, é possível reconhecer cães com endocardiose assintomáticos (ainda sem evidências de ativação dos mecanismos de compensação) e distingui-los daqueles com sinais clínicos com elevada especificidade e sensibilidade.<sup>4</sup> O péptido natriurético cerebral também aumenta face à patologia cardíaca moderada.<sup>1</sup> A identificação do animal, os sinais clínicos, os achados do exame físico e as evidências dos exames complementares geralmente sugerem endocardiose como o diagnóstico. Mas há patologias com apresentações semelhantes, como cardiomiopatias (dilatada e hipertrófica), arteriosclerose com enfartes do miocárdio, endocardite e defeitos congénitos cardíacos não detetados anteriormente.<sup>1</sup> A ecocardiografia é útil, na maior parte dos casos, na distinção de cardiomiopatia hipertrófica e cardiomiopatia dilatada de endocardiose, esta última através da medição da fração de encurtamento (aumentada ou normal em endocardiose, diminuída em cardiomiopatia dilatada). Ao contrário da endocardiose, a cardiomiopatia dilatada e a endocardite são mais comuns em raças grandes, a última é

também comumente acompanhada por história de febre, artrite ou doença sistêmica. Outro problema é perceber se os sinais clínicos, num cão com endocardiose diagnosticada, se devem a IC ou a outra doença concorrente. Nomeadamente a tosse e dispneia, os sinais clínicos mais comuns de IC, podem ser causados por colapso traqueal, pneumonia, dirofilariose, fibrose pulmonar ou neoplasia, entre outros. O uso de biomarcadores, ou um ensaio terapêutico com diuréticos pode ajudar a eliminar estes diagnósticos diferenciais.<sup>1</sup> O tratamento da endocardiose é paliativo, visando melhorar a sintomatologia e estender a sobrevivência dos animais por ela afetados.<sup>3</sup> O *American College of Veterinary Internal Medicine* criou recentemente uma declaração de consenso com orientações para o tratamento e abordagem diagnóstica da endocardiose consoante o estágio onde se encontra o animal (considerações diagnósticas descritas na tabela I). Não está recomendado tratamento farmacológico nem dietético em animais das fases A – animais com elevado risco de desenvolver IC, mas sem alterações estruturais aparentes – e B1 – animais com alterações estruturais compatíveis com endocardiose, mas com regurgitação mitral hemodinamicamente insignificante. Quanto ao estágio B2 – animais com alterações estruturais compatíveis com endocardiose e com regurgitação mitral hemodinamicamente significativa – não existe, neste momento, consenso acerca da abordagem correta a tomar: iniciar tratamento, ou não. O tratamento pode ser iniciado se dilatação atrial do cão é clinicamente relevante ou se esta aumentou drasticamente entre duas avaliações sucessivas. Pode recorrer-se a IECA's e a  $\beta$ -bloqueadores, sendo que os últimos devem ser iniciados numa dose baixa que será aumentada ao longo de 1 ou 2 meses para a dose máxima tolerada pelo animal. Ainda neste estágio pode indicar-se a uma dieta com ligeira restrição de sódio e de alta palatabilidade e teor em proteínas e calorias adequadas para manter a condição corporal ótima. Animais no estágio C – animais com alterações estruturais compatíveis com endocardiose que tiveram ou têm sinais clínicos de IC – devem receber tratamento, sendo que existem diferenças na abordagem inicial (estabilização do paciente) e a abordagem crónica em casa. No 1º caso está recomendado o tratamento com furosemida (a dose varia entre 1 e 4 mg/kg, dependendo da severidade dos sinais clínicos; em casos pouco responsivos podem administrar-se bolus IV repetidos ou CRI a 1 mg/kg/h) e pimobendan (0,25 a 0,3 mg/kg PO BID). Caso seja necessário, deve fazer-se oxigenoterapia e procedimentos como toracocentese para remover efusões. Caso o animal esteja dispneico e ansioso deve recorrer-se a sedativos como butorfanol, buprenorfina e acepromazina. Não há consenso quanto à utilização de IECA's e nitroglicerina nesta situação. A gestão crónica de cães em estágio C consiste na utilização de furosemida (1 mg/kg BID a 6 mg/kg TID, PO), IECA's (ex. enalapril a 0,5 mg/kg PO BID) e pimobendan (mesma dose). Não há consenso para a utilização de espiroactalona, digoxina,  $\beta$ -bloqueadores, diltiazem, broncodilatadores e antitússicos. A dieta deve ser moderadamente restrita em sódio, ter um teor em proteína adequado e garantir a ingestão de 60 kcal/kg/dia.

Caso haja hipocalcemia devido ao uso de diuréticos (raro neste caso) deve suplementar-se a dieta com potássio. Não há consenso relativamente à monitorização de magnésio e a sua suplementação nem à administração de ácidos gordos ómega-3.<sup>5</sup> A Lexie, estando inserida no estágio C, seguiu as recomendações do consenso relativamente ao tratamento crónico em casa, exceto no que diz respeito à mudança de dieta. Esta teria sido também uma ação terapêutica importante. Em cães no estágio D – animais com sinais clínicos de IC refratários ao tratamento do estágio C – a estabilização segue sensivelmente as linhas do estágio C. Caso não haja insuficiência renal grave pode administrar-se furosemida adicional (bolus de 2 mg/kg IV). Relativamente à suplementação de oxigénio, nestes casos pode ser necessário recorrer a ventilação mecânica. Na tentativa de diminuir a pós-carga é possível o uso de nitroprussinato de sódio (0,5-1 µg/kg/minuto inicialmente), hidralazina (0,5-2 mg/kg PO) ou amlodipina (0,05-0,1 mg/kg PO). Estas substâncias devem ser iniciadas a uma dose baixa, aumentando-a a cada hora até haver melhoria dos sinais clínicos e uma diminuição na pressão arterial sistólica de 5 a 10%. Adicionalmente deve utilizar-se pimobendan e IECA's nas doses anteriormente referidas. Não houve consenso relativamente ao aumento da dose de pimobendan para TID, ao uso de nitroprussinato ou dobutamina em CRI (1 até 10 µg/kg/min) em animais severamente afetados, sildenafil (1-2 mg/kg PO BID) e broncodilatadores. O tratamento crónico implica aumento da dose de furosemida conforme necessário e o início da administração de espironactalona (caso não se tenha iniciado antes). Não houve consenso relativamente ao uso de hidroclorotiazida, pimobendan em frequência TID, digoxina (em animais com fibrilação atrial e/ou naqueles que ainda não a apresentem), sildenafil, β-bloqueadores, antitússicos e broncodilatadores. A dieta recomendada é semelhante àqueles em estágio C.<sup>5</sup> O prognóstico da endocardiose é variável, estão descritas sobrevivências de 6 a 10 meses após o desenvolvimento de ICC.<sup>3</sup> A utilização de pimobendan e IECA's parece aumentar a sobrevivência, por outro lado, a necessidade de doses de furosemida altas, grande intolerância ao exercício, regurgitação mitral e dilatação cardíaca severas, pioram o prognóstico.<sup>1</sup> Também o desenvolvimento de complicações como fibrilação atrial, rutura de cordas tendinosas, enfarte do miocárdio,<sup>3</sup> hipertensão pulmonar que causa IC direita e rutura atrial com tamponamento cardíaco têm efeitos nefastos na sobrevivência.<sup>1</sup>

### **Bibliografia**

1. Olsen LH, et al. (2010) "Acquired Valvular Heart Disease" in Ettinger SJ, Feldman EC **Textbook of Veterinary Internal Medicine**, 7ª Ed, Elsevier Saunders, 1299-1319
2. Fox PR (2012) "Pathology of myxomatous mitral valve disease in the dog" **Journal of Veterinary Cardiology** 14, 103-126
3. Häggström J (2010) "Myxomatous mitral valve disease" in Fuentes VL, et al. **BSAVA Manual of Canine and Feline Cardiorespiratory Medicine**, 2ª ed, 186-194
4. Ebisawa T, et al. (2013) "Plasma atrial natriuretic peptide is an early diagnosis and disease severity marker of myxomatous mitral valve disease in dogs" **Res Vet Sci** 94, 717-721
5. Atkins C, et al. (2009) "Guidelines for the Diagnosis and Treatment of Canine Chronic Valvular Heart Disease" **J Vet Intern Med** 23, 1142-1150

## **Caso nº 5: Neurologia – Miastenia gravis**

**Identificação e motivo de consulta:** O Bruno era um Pastor Alemão macho, castrado, com 8 anos de idade e 41 kg de peso vivo que foi trazido à consulta com história de fraqueza nos membros posteriores agravada por exercício. **História:** O Bruno vivia no interior com acesso a um jardim privado. Comia ração comercial seca e tinha água à disposição. Ele tinha sido vacinado 3 meses antes (Esgana, Parvovírus, Raiva, Parainfluenza e Adenovírus tipo II) e era desparasitado mensalmente com milbemicina oxima e spinosade. O Bruno era o único animal da casa e nunca tinha saído do seu estado de residência. Ele não tinha acesso a tóxicos, nem hábito de comer as plantas nem comer lixo. Duas semanas antes, enquanto brincava com o proprietário, o Bruno colapsou dos membros posteriores. Após uns minutos de descanso voltou a ganhar motricidade nos membros. Desde aí, sempre que o Bruno tentava andar cerca de 30 metros a marcha começava a tornar-se atáxica na parte posterior, e adotava uma postura plantígrada seguida pelo arrastamento dos membros posteriores e culminava deitando-se. Após descansar alguns minutos recuperava a motricidade e força dos membros. Os proprietários levaram-no a uma clínica veterinária, onde lhe foi diagnosticada uma artrite, não lhe tendo sido prescrito qualquer tratamento. Uma semana depois os proprietários do Bruno dirigiram-se a outra clínica para uma segunda opinião. O Médico Veterinário realizou um hemograma, painel bioquímico e radiografias aos membros posteriores e região lombossacral e não encontrou quaisquer alterações nem evidências de artrite. Foi então medicado com tramadol (2,5mg/kg BID PO) para possível dor, tendo sido referido para este hospital para exames diagnósticos adicionais daí a uma semana. Durante a consulta, os proprietários referiram que não tinham notado qualquer melhoria nem agravamento nos sinais clínicos do Bruno, nem após o início da administração de tramadol. No entanto, desde há alguns dias que o apetite se encontrava diminuído. O Bruno não manifestava interesse na comida exceto quando alimentado à mão. **Exame de estado geral e exame neurológico:** Temperamento agressivo; Temperatura: 40,3 °C; atrofia muscular generalizada; tônus anal diminuído; reflexo perianal diminuído; Marcha: ataxia dos membros posteriores que progredia para paraparésia e que revertia após alguns minutos de repouso; proprioção consciente diminuída em ambos os membros posteriores; dor na região lombossacral. **Lista de problemas:** ataxia e paraparésia dos membros posteriores após exercício, perda de apetite, atrofia muscular generalizada, febre, dor lombossagrada, proprioção diminuída nos membros posteriores, tônus anal e reflexo perianal diminuídos. **Diagnósticos diferenciais:** Miastenia *gravis*, estenose ou artrite lombossagrada, hérnia discal em L4-S3 (doença discal degenerativa ou trauma), discoespondilite, discite, polimiosite imunomediada, polirradiculoneurite (idiopática, por *Toxoplasma* ou *Neospora*), polineuropatia desmielinizante inflamatória crónica, miopatia (por doença de armazenamento de glicogénio, hipocalémica ou fibrótica) botulismo, paralisia da carraça, erliquiose, diabetes *mellitus*, hipotireoidismo, neoplasia (insulinoma, síndrome

paraneoplásico), toxicidade por organofosforados ou carbamatos. **Exames complementares:** Radiografias torácicas: megaesófago e alterações compatíveis com pneumonia bilateral moderada (fig. 1); Radiografias abdominais: alterações degenerativas em L7-S1, estenose lombossagrada; Ecografia abdominal: sem alterações; Hemograma: leucócitos:  $32,5 \times 10^3/\mu\text{l}$  (ref. 5,1 – 14), neutrófilos segmentados:  $28,42 \times 10^3/\mu\text{l}$  (ref. 2,65 – 9,8); Painel bioquímico: albumina: 2,2 g/dl (ref. 3,2 – 4,1) e globulinas: 3,9 g/dl (ref. 2 – 3,2), ureia: 7mg/dl (ref. 8 – 32), colesterol: 141 mg/dl (ref. 148 – 337); Eletromiograma: sem alterações; Doseamento de anticorpos anti-recetores de acetilcolina (AChR): 1,44 nmol/L (ref. < 0,6nmol/L). **Diagnóstico:** Miastenia *gravis* com megaesófago e pneumonia por aspiração (PA) secundárias; estenose lombossagrada. **Tratamento e acompanhamento:** O Bruno foi hospitalizado devido à PA, tendo sido cateterizado numa das veias cefálicas e foi iniciada a fluidoterapia com PlasmaLyte<sup>®</sup>, suplementada com 20mEq/L de KCl à taxa de 2,5ml/kg/h. Foi ainda iniciada a administração de ampicilina e sulbactam (dose combinada de 30mg/kg IV TID), maropitant (1mg/kg IV SID), metoclopramida (0,04mg/kg/h IV) e butorfanol (0,2mg/kg IV até cada 4h, conforme necessário para ansiedade). No dia seguinte a fraqueza muscular do Bruno era mais acentuada, ele não suportava o seu peso por mais do que uns segundos. A temperatura tinha normalizado (38,7 °C). Nesse dia foi colocado um tubo de gastrostomia (TG) (colocação endoscópica percutânea). Durante o procedimento foram observadas lesões no esófago consistentes com esofagite, sendo adicionado ao plano de tratamento omeprazole (1mg/kg via TG SID). O antibiótico IV foi substituído por amoxicilina e ácido clavulânico (18mg/kg via TG TID). Foi ainda adicionado tramadol (2,5mg/kg BID) para analgesia e piridostigmina (0,5 mg/kg TID) para a provável miastenia *gravis* (ainda não confirmada nesta altura), ambos via TG. O Bruno começou a ser alimentado com uma mistura de *Hill's a/d*<sup>®</sup> e *CliniCare Canine/Feline Liquid Diet*<sup>®</sup> através do TG, sendo que tal foi bem tolerado, não tendo ele manifestado vômito. A alimentação foi repetida a cada 6 horas. Ao 3º dia o Bruno apresentava mais força nos membros posteriores do que no dia anterior, sendo capaz de dar alguns passos sem ajuda. Ele continuou a ser alimentado a cada 6 horas, nunca tendo demonstrado náusea, vômito, regurgitação ou diarreia. Por outro lado, a ansiedade e agressividade aumentava a cada dia. Ao 4º dia já conseguia andar cerca de 20 metros sozinho, o que era uma evolução relativamente aos dias anteriores. Mais uma vez, ele mostrava-se muito ansioso à manipulação e extremamente agressivo. Por esta razão decidiu-se continuar o tratamento em casa, onde ele estaria mais calmo. Assim, o Bruno teve alta com amoxicilina e ácido clavulânico, tramadol, omeprazol e piridostigmina nas doses e vias de administração acima referidas. Foi ainda substituído o maropitant injetável pela forma em comprimidos (3mg/kg via TG SID). Foi recomendado alimentar o Bruno a cada 6 horas com a mesma dieta acima referida, bem como administrar-lhe 1,6L de água por dia através do TG. Quatro dias depois o resultado do doseamento de anticorpos anti-AChR confirmou o diagnóstico de miastenia *gravis*. Ao telefone



a proprietária do Bruno referiu que a motricidade dele tinha melhorado extraordinariamente, sendo ele capaz de andar grandes distâncias sem colapsar. Foi aconselhada uma consulta de controlo no Médico Veterinário habitual do Bruno em 3 semanas para monitorizar a evolução da PA sendo, então, a medicação reavaliada. Foi ainda marcado um controlo neste hospital daí a 4 meses para realizar um novo doseamento de anticorpos anti-AChR. **Discussão:** A miastenia *gravis* (MG) é caracterizada pela falha na transmissão do impulso neuromuscular (NM), sendo que pode ser congénita (raro) ou adquirida.<sup>1</sup> A forma congénita (MGC) diz respeito a diversas anomalias hereditárias (pré-sinápticas, sinápticas ou pós-sinápticas) que afetam a transmissão do impulso. Estão descritas mutações ao nível dos recetores de acetilcolina (AChR)<sup>2</sup> que causam um défice na sua síntese, inserção membranar, diminuição da sua semi-vida e da afinidade com a ACh.<sup>1</sup> A MGC está descrita em Jack Russel Terrier, Springer Spaniel, Smooth Fox Terrier e Gammel Dansk Hønseshund, sendo que os sinais clínicos se manifestam entre as 6 e 12 semanas.<sup>3</sup> A forma adquirida (MGA) é mais comum e tem como base um processo autoimune (mediado por linfócitos B e T auxiliares) em que são produzidos anticorpos anti-AChR que se ligam, na sua maioria, à região imunogénica principal.<sup>2</sup> As implicações que daí resultam são a endocitose precoce dos AChR, a ativação do complemento com destruição da membrana pós sináptica, diminuição da síntese e incorporação membranar dos AChR e inibição direta da sua função.<sup>1</sup> A diminuição dos AChR funcionais leva a uma diminuição das reações com a ACh, diminuindo a margem de segurança. Com estímulos sucessivos os AChR funcionais ficam dessensibilizados para uma nova ligação<sup>3</sup> e, eventualmente, o estímulo gerado ao nível da placa NM não é suficiente para gerar um potencial de ação e não há contração muscular.<sup>2</sup> A MGA está comumente associada a neoplasias ou a outras patologias autoimunes, de destacar timoma e tiroidite linfocítica, respetivamente. Por outro lado, pode também estar associada a uma possível exposição transitória a um imunogénio que leva a uma resposta imune intensa contra os AChR seguida, geralmente, de remissão espontânea.<sup>4</sup> Existe um padrão bimodal no que diz respeito à idade de incidência de MGA, sendo os picos os 3 e 10 anos de idade. Há várias raças predispostas a desenvolver MGA como Akita, Pastor Alemão, Labrador e Golden Retriever. As fêmeas também parecem ter risco aumentado. Parece ainda haver uma componente hereditária na MGA no Dogue Alemão e Terranova.<sup>3</sup> A idade do Bruno indica que ele apresentava a forma adquirida da MG, sendo que esta se aproxima do 2º pico de incidência de MGA. Também a raça está entre as mais prevalentes nesta patologia. Os sinais clínicos clássicos de MG são fraqueza muscular generalizada (mais evidente no esqueleto apendicular) e episódica que piora com o exercício e melhora com descanso. Por vezes esta fraqueza pode estar limitada aos membros posteriores ou ser generalizada e constante (sem melhora após descanso).<sup>1</sup> Ao exame neurológico, os reflexos espinhais e dos nervos cranianos podem estar normais inicialmente e desenvolver fadiga após estimulação repetitiva, sendo que o reflexo mais fiável

para a detetar é o palpebral.<sup>3</sup> Pode ainda registar-se diminuição da propriocepção.<sup>1</sup> Alguns cães podem ainda ter ptose das pálpebras superiores, lábios caídos e disfagia,<sup>2</sup> alterações na voz e incontinência urinária. O megaesófago é uma consequência comum da MG (84% de todos os cães com MG), causando regurgitação e, possivelmente, PA. Está ainda descrita a presença de bloqueios cardíacos.<sup>1</sup> Foram descritas 3 formas de MG de acordo com a severidade e distribuição de sinais clínicos.<sup>2</sup> A MG focal consiste em fraqueza dos músculos da face e faringe e/ou megaesófago; na MG generalizada há afeção dos membros (mais frequente os pélvicos), bem como as alterações descritas na MG focal;<sup>3</sup> A MG fulminante tem início e desenvolvimento agudos com possível tetraparesia, dispneia e PA.<sup>2</sup> A apresentação do Bruno era bastante típica de MGA no que diz respeito à paresia induzida por exercício e resolução após descanso. Ao exame neurológico não foi detetada fadiga após estimulação repetitiva dos reflexos espinhais e dos pares cranianos, mas havia défices de propriocepção dos membros posteriores. O Bruno desenvolveu ainda megaesófago e PA secundárias, o que, tal como referido, é uma consequência muito comum de MG. Dada a classificação descrita para MGA, o Bruno tinha a forma generalizada, uma vez que apresentava fraqueza dos membros (apenas posteriores) bem como megaesófago. A dor lombossagrada que o Bruno apresentava era devida à estenose lombossagrada, comum em Pastores Alemães. A história, sinais clínicos e achados do exame físico e neurológico podem fornecer uma forte suspeita de MG,<sup>1</sup> no entanto, há muitas patologias que podem ter uma apresentação semelhante como polirradiculoneurite, polimiosite, paralisia da carraça, botulismo ou toxicidade por organofosforados.<sup>2</sup> Numa abordagem diagnóstica inicial deve realizar-se um hemograma, painel bioquímico geral e urianálise para descartar outras causas de fraqueza<sup>1</sup> (como hipoglicémia, neuropatia diabética, hipo ou hipercalemia). Ocasionalmente a creatina quinase está elevada em MGA devido à lesão muscular provocada pelas quedas e decúbito prolongado do animal.<sup>1</sup> As alterações do hemograma e painel bioquímico do Bruno refletiam a PA (leucocitose, neutrofilia, hipoalbuminémia e hiperglobulinémia) e a anorexia (hipocolesterolemia e ureia sanguínea diminuída). A creatina quinase estava normal. As radiografias torácicas são importantes para avaliar a presença de megaesófago e PA secundários ou de uma massa no mediastino cranial.<sup>2</sup> No caso do Bruno, a radiografia foi essencial para diagnosticar o megaesófago e PA, uma vez que este não apresentava sinais clínicos típicos, como regurgitação, tosse ou dificuldade respiratória. O teste do cloreto de edrofonio, um inibidor das acetilcolinesterases de curta ação, consiste na sua administração após induzir fraqueza por exercício. Uma melhoria na força muscular pouco tempo após a administração desta substância apoia a MG como diagnóstico presuntivo.<sup>3</sup> O eletromiograma (EMG) está, geralmente, normal em MGA,<sup>2</sup> mas a estimulação repetitiva do nervo gera muitas vezes uma diminuição na amplitude do potencial de ação composto muscular, deste modo, uma diminuição em 10% da amplitude após 10 estímulos é sugestivo de MGA. No EMG de fibra única é muitas vezes evidente um tempo de

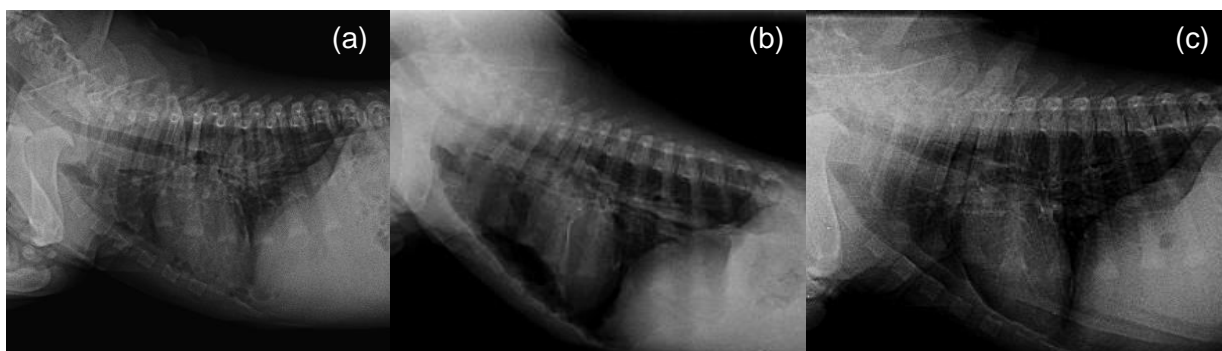
latência aumentado entre o estímulo e a resposta (margem de segurança diminuída). O EMG de Bruno revelou resultados normais, inclusive após estimulação repetitiva, no entanto, este teste pode gerar falsos negativos.<sup>3</sup> O diagnóstico definitivo de MGA é feito através do doseamento dos anticorpos anti-AChR por radioimunoensaio (valor de referência < 0,6nmol/L), este teste tem uma sensibilidade de 98%. Este foi o teste de diagnóstico realizado no Bruno que confirmou a MG. Outro método diagnóstico, com sensibilidade alta, mas especificidade baixa, é um ensaio imunocitoquímico que cora as imunoglobulinas na placa NM.<sup>1</sup> O diagnóstico definitivo de MGC baseia-se numa biópsia muscular que confirma a diminuição do número, ou ausência, de AChR na junção NM. Existem 3 tipos de terapia principais no manejo da MGA: inibidores das acetilcolinesterases (iAChE), terapia imunomoduladora e timentomia.<sup>3</sup> A primeira linha do tratamento passa, geralmente, pelo uso de iAChE. Estes inibem a hidrólise da ACh na junção NM, aumentando o seu tempo de ação.<sup>2</sup> O brometo de piridostigmina (1-3 mg/kg PO ou via TG BID ou TID em cães<sup>1</sup>) e de neostigmina são os fármacos usados mais frequentemente, sendo que, o primeiro tem um tempo de ação mais longo e apresenta menos efeitos secundários.<sup>2</sup> A sobredosagem leva a uma crise colinérgica,<sup>3</sup> que pode ser revertida com administração de atropina. Para evitar isto deve-se iniciar a terapia na dose mais baixa e aumentar progressivamente conforme necessário.<sup>1</sup> A terapia imunossupressora baseia-se no fato da MGA ter uma base autoimune, no entanto, este tipo de terapia pode ser controverso, principalmente em animais com risco de desenvolver PA.<sup>3</sup> Este tipo de terapia está indicada para cães que têm títulos altos de anticorpos anti-AChR de uma forma persistente, aqueles que são seropositivos para estes anticorpos mas que não respondem ao teste do edrofonio ou aqueles que não têm uma resposta adequada aos iAChE ou ainda têm efeitos secundários inaceitáveis neste tratamento. O uso de corticosteroides podem exacerbar a fraqueza muscular dos animais com MGA, deste modo, deve iniciar-se a sua administração numa dose baixa (0,5mg/kg SID ou a cada 48h) e aumentar gradualmente até 2 mg/kg SID.<sup>1</sup> O seu uso pode levar a sinais compatíveis com hiperadrenocorticismismo e aumentar o risco de infeções.<sup>2</sup> Apesar de a sua eficácia ainda não estar provada, a azatioprina pode também ser usada na dose inicial de 2 mg/kg PO SID e aumentada até obtenção de resposta.<sup>1</sup> Efeitos secundários incluem supressão da medula óssea, pancreatite e hepatotoxicidade.<sup>2</sup> A ciclosporina pode ser eficaz em casos em que os iAChE não são eficazes, em isolado, estando descrita uma dose de 4mg/kg BID.<sup>1</sup> Este fármaco não causa mielossupressão mas, em humanos, está descrita nefrotoxicidade, hipertensão, desordens hepáticas, hiperplasia gengival, perda de peso e reações alérgicas.<sup>2</sup> O micofenolato de mofetil (imunossupressor linfocítico) foi também proposto para o tratamento de MGA, estando descrito que o seu uso aumenta a percentagem de remissões clínicas em MGA. Para além disso, dada a sua especificidade para linfócitos, pode ser usado com segurança em pacientes com PA. No entanto, Dewey (2010), no seu estudo retrospectivo com 27 cães, não encontrou diferenças significativas no sucesso do tratamento

entre cães tratados apenas com piridostigmina e aqueles tratados com piridostigmina em conjunto com o micofenolato de mofetil.<sup>5</sup> A dose utilizada deve ser 20 mg/kg PO BID no primeiro mês e 10 mg/kg PO BID no segundo, para evitar irritação gastrointestinal cumulativa. Para além dos efeitos gastrointestinais, o micofenolato causa também mielossupressão. Está ainda proposto o uso de leflunomida, ciclofosfamida, tacrólimus, etanercepte, rituximabe e imunoglobulina IV humana, no entanto, não está provada a eficácia de nenhum deles em cães, sendo que não há registo que alguns tenham sido alguma vez usados em Medicina Veterinária. Os benefícios da timectomia em animais são desconhecidos, no entanto, a remoção completa de timomas está associada a uma normalização da concentração de anticorpos anti-AChR e à resolução dos sinais clínicos.<sup>1</sup> Está ainda a ser estudada uma vacina terapêutica para o tratamento de MGA.<sup>2</sup> Destes, o único tratamento com alguma eficácia em MGC são os iAChE. O suporte nutricional em animais com megaesófago é fundamental, podendo o animal comer de planos elevados ou inserir-se um tubo de gastrostomia.<sup>3</sup> O tubo de gastrostomia é particularmente importante em casos de regurgitação e, toda comida, água e medicação entérica deve ser dada por esta via.<sup>1</sup> Se o animal desenvolver PA, deve fazer-se o suporte da hidratação e oxigenação, sendo também essencial iniciar a antibioterapia. Antibióticos como ampicilina, aminoglicosídeos, ciprofloxacina, eritromicina e imipenem devem evitar-se uma vez que têm efeitos na junção NM,<sup>1</sup> alternativas incluem trimetoprim+sulfametoxazol ou amoxicilina+ácido clavulânico.<sup>6</sup> O tratamento do Bruno passou pelo uso de iAChE, aos quais ele teve uma resposta positiva. O tratamento de suporte para o megaesófago passou pela colocação de um tubo de gastrostomia. Para evitar o vômito, usaram-se antieméticos e pró-cinéticos. Para o tratamento da PA foi iniciada fluidoterapia e antibioterapia. O primeiro antibiótico utilizado foi a ampicilina, o que pode ter afetado a placa NM. O prognóstico para MGA é reservado, especialmente para Pastores alemães.<sup>1</sup> Estão descritas mortalidades de 40%<sup>3</sup> e 60% ao 1 ano, mas a percentagem de remissão espontânea pode chegar a 88,7% dos animais com MGA, 6,4 meses após diagnóstico, em média. Até onde se apurou, o Bruno teve uma resposta muito boa ao tratamento, melhorando progressivamente, é assim possível que entre em remissão espontânea. A MGC causa geralmente morte antes do 1 ano de vida.<sup>1</sup>

### **Bibliografia**

1. Bailey KS (2012) "Myasthenia gravis" *in* Platt SR, Garosi LS **Small Animal Neurological Emergencies**, 1ª ed, Manson Publishing, 433-445
2. Khorzad R, et al. (2011) "Myasthenia gravis in dogs with an emphasis on treatment and critical care management" **J Vet Emerg Crit Care** 21, 193-208
3. Lorenz MD, et al. (2011) "Tetraparesis, Hemiparesis, and Ataxia" *in* Lorenz MD, et al. **Handbook of Veterinary Neurology**, 5ª ed, Saunders, 215-217
4. Whitley NT, Day MJ (2011) "Immunomodulatory drugs and their application to the management of canine immune-mediated disease" **J Small Anim Pract** 52, 70-85
5. Dewey CW, et al. (2010) "Mycophenolate mofetil treatment in dogs with serologically diagnosed acquired myasthenia gravis: 27 cases (1999–2008)" **JAVMA** 236, 664-668
6. Barton L (2004) "Aspiration Pneumonia" *in* King LG **Textbook of Respiratory Disease in Dogs and Cats**, 1º Ed, Saunders, 422-429

## Anexo I: Pneumologia – Pneumonia por aspiração



**Figura I:** Radiografias laterais direitas realizadas no 1º (a), 6º (b) e 30º dia (c). (a): Lesão cavitária aproximadamente circular, medindo no total 24x19mm, com a cavidade com gás no interior (bactéria gasogénicas) a medir 13x12mm e padrão intersticial moderado nos campos pulmonares caudais. (b) Diminuição do tamanho da lesão cavitária para 12x7mm no total. Presença de gás no tórax ventral devido a toracocentese. (c) Lesão cavitária não discernível.

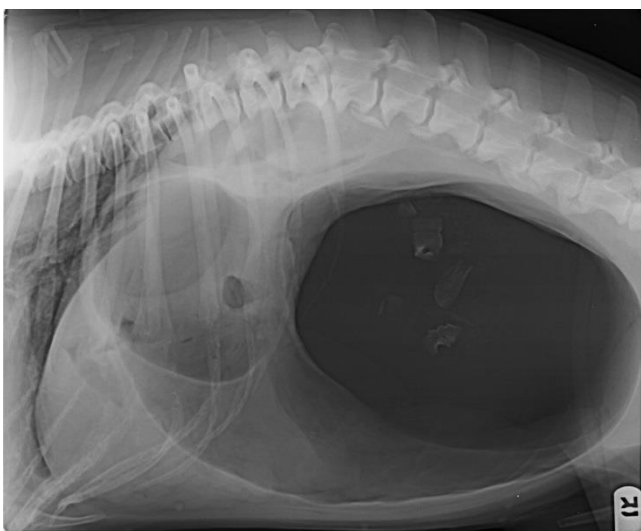
Condição primária	Exemplos de patologias
<b>Disfunção das vias aéreas superiores</b>	Anestesia, coma, convulsões, parálise laríngea, alteração cirúrgica da anatomia laríngea (tie-back), miastenia gravis.
<b>Disfagia</b>	Acalásia, raiva, disfunção do nervo trigémino.
<b>Regurgitação</b>	Megaesófago, divertículo esofágico, desordens da motilidade.
<b>Sobredistensão gástrica</b>	Sobrealimentação, obstrução gastrointestinal, íleo paralítico.
<b>Vômito</b>	Patologia gastrointestinal primária, patologia pancreática, patologia hepática, urémia.
<b>Alimentação ou administração forçada de medicamentos orais</b>	---

**Tabela I:** Condições primárias que predispoem ao desenvolvimento de Pneumonia por Aspiração. (adaptado de Ettinger & Feldman 2010)

Fase	Alteração patológica	Sinais clínicos
<b>Fase I Resposta das vias respiratórias</b>	Degenerescência do epitélio bronquial, broncoconstrição, broncorreia, hemorragia pulmonar edema das vias respiratórias, edema alveolar, disfunção do mecanismo mucociliar, ↑ permeabilidade vascular, destruição do surfactante → colapso alveolar e atelectasia	Dispneia, taquipneia, cianose, ↑ produção de muco, ↑PaCO <sub>2</sub> , ↓PaO <sub>2</sub> , infiltrado local à radiografia
<b>Fase II Fase inflamatória</b>	Infiltração de neutrófilos, ↑↑↑ permeabilidade vascular nos pulmões → edema pulmonar com perda de proteína → hipovolémia e hipotensão; hipoxia → vasoconstrição pulmonar hipóxica → hipertensão pulmonar → dilatação cardíaca direita por sobrecarga de pressão; desnaturação do surfactante pulmonar	Dispneia, estridores, febre, consolidação pulmonar à radiografia, hipertensão, ↑/↓PaCO <sub>2</sub> , ↓PaO <sub>2</sub>
<b>Fase III Infeção bacteriana</b>	Pneumonia bacteriana, abscessos pulmonares, empiema, regeneração do epitélio bronquial, proliferação de fibroblastos.	Febre, leucocitose com desvio à esquerda e neutrófilos com alterações tóxicas, aumento da densidade pulmonar à radiografia.

**Tabela II:** Fases da pneumonia por aspiração com alterações patológicas e sinais clínicos associados (adaptado de King LG 2004).

## Anexo II: Gastroenterologia – Dilatação e torção gástrica



**Figura I:** Radiografia abdominal na projeção lateral direita onde é discernível o fundo gástrico cheio de gás caudalmente e cranial e dorsalmente o antro pilórico, também com gás no interior. Entre estas duas estruturas são evidentes linhas com ecogeneidade de tecido mole que evidenciam compartimentação do estômago, confirmando a sua torção.

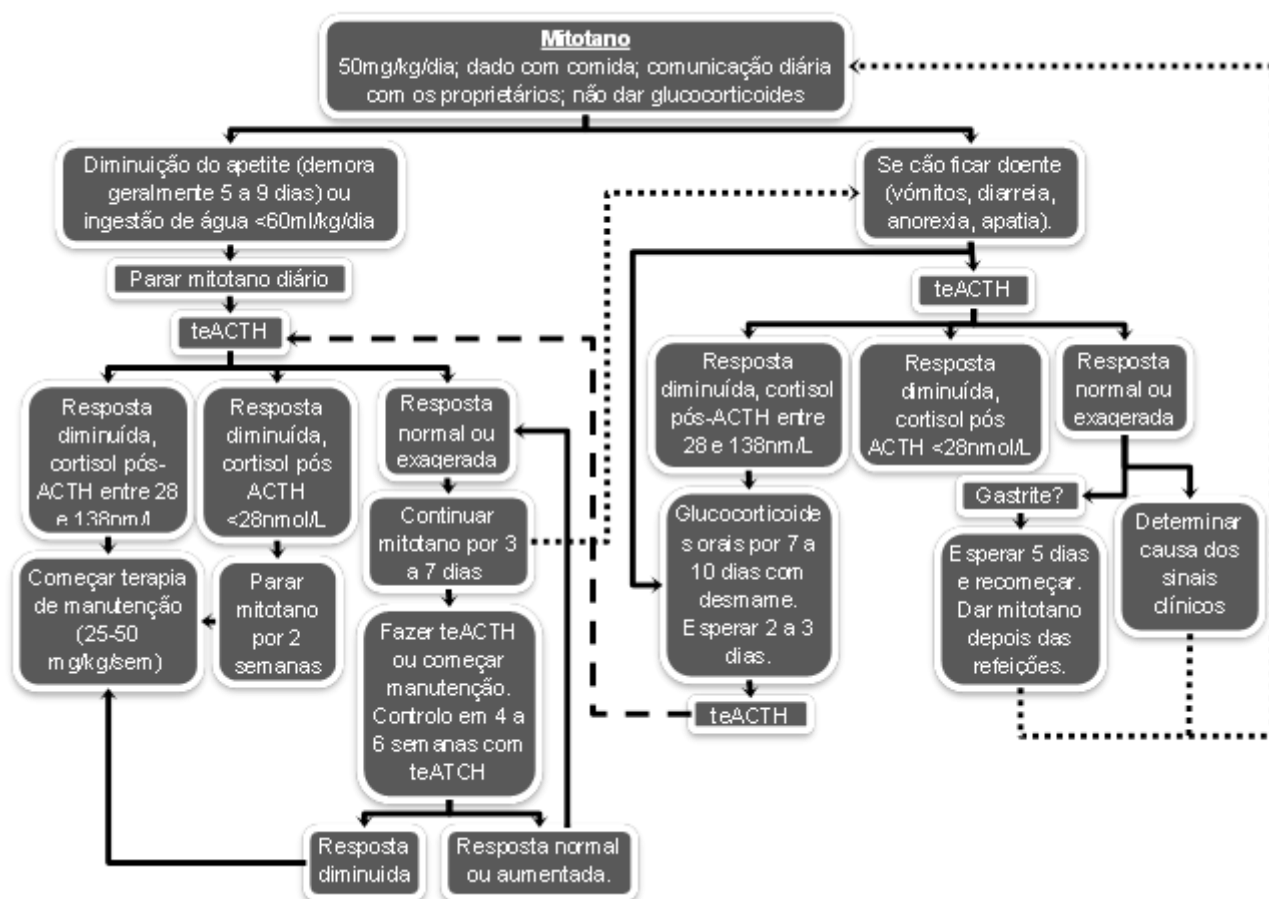
	Parâmetros	Valores	Valores de referência
Hematologia	Hematócrito (% PCV)	43	35 – 50
	Hemoglobina (g/dL)	14,6	12 – 17
Bioquímica	Ureia (mg/dL)	13	10 – 26
	Glucose (mg/dL)	97	60 – 115
Eletrólitos	Sódio (mmol/L)	150	139 – 150
	Potássio (mmol/L)	4,5	3,4 – 4,9
	Cloro (mmol/L)	122	106 – 127
Acido-Base	pH	<b>7,3</b>	7,35 – 7,45
	pCO <sub>2</sub> (mmHg)	<b>43</b>	35 – 38
	HCO <sub>3</sub> <sup>-</sup> (mmol/L)	20,9	15 – 23
	tCO <sub>2</sub> (mmol/L)	23	17 – 25
	Intervalo aniônico (mmol/L)	12	8 – 25
	Excesso de base (mmol/L)	-6	Sem intervalo para sangue venoso

**Tabela I:** Resultados da análise sanguínea realizada com o VetScan i-STAT Analyzer® no pós-cirúrgico do Afonso.

### Anexo III: Endocrinologia – Hiperadrenocorticismo hipofiso-dependente

Princípio ativo	Mecanismo de ação	Observações
Ciproheptidina	Antagonista da serotonina (diminui o estímulo à produção ACTH)	Eficácia limitada. Limitado a HDD
Bromocriptina	Agonista da dopamina (feedback negativo na produção de ACTH)	Relativamente eficaz, não recomendado em cães e gatos. Limitado a HDD
Metirapone e Aminoglutetimida	Inibem a síntese de cortisol	Caro, levam a um aumento da ACTH podendo superar a inibição que estas substâncias produzem.
Etomidato	Inibe a síntese de cortisol	Dez vezes mais potente que o ketoconazole, podendo levar a insuficiência adrenal. Curto tempo de ação. Necessária via parenteral para administração
Selegilina	Inibidor da MAO (feedback negativo na produção de ACTH)	Licenciada para o tratamento de HDD em cães. Eficácia em causa.
Mifepristona	Inibe a ligação do cortisol aos seus recetores.	Aumento do ACTH e cortisol circulantes, mas diminuição dos sinais clínicos de HAC em humanos. Eficácia limitada a HAD

**Tabela I:** Outras opções farmacológicas no tratamento de HAC descritas na bibliografia. Adaptado de Feldman EC and Nelson RW (2004)



**Figura I:** Algoritmo do tratamento de hiperadrenocorticismo usando mitotano. Adaptado de Feldman EC and Nelson RW (2004)

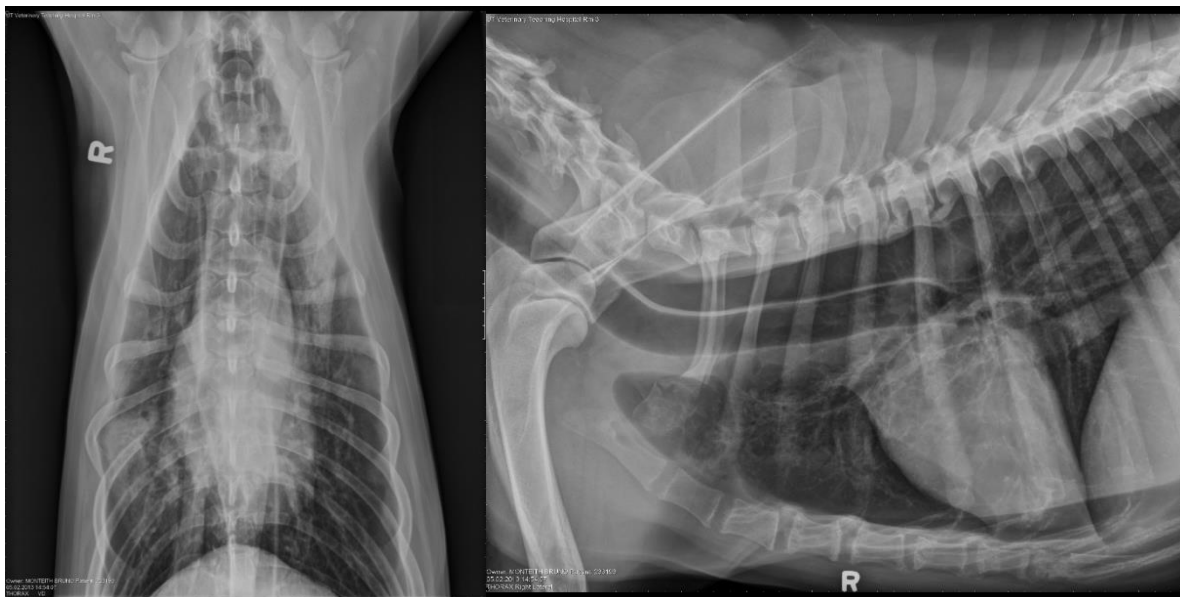
## Anexo IV: Cardiologia – Endocardiose

Estágio		Abordagem Diagnóstica	Abordagem terapêutica/ preventiva
<b>A</b> Animais em risco de desenvolver IC mas sem alterações estruturais (sem sopros) no momento da avaliação.		<ul style="list-style-type: none"> <li>• Auscultação anual de raças de porte pequeno.</li> <li>• Rastreamento anual por cardiologistas certificados de animais de reprodução ou raças de risco aumentado.</li> </ul>	<ul style="list-style-type: none"> <li>• Sem tratamento.</li> <li>• Cessação da reprodução de animais com regurgitação mitral identificada numa fase precoce na sua vida.</li> </ul>
<b>B</b> Animais com alterações estruturais compatíveis com endocardiose que nunca tiveram sinais clínicos de IC.	<b>1</b> Regurgitação mitral hemodinamicamente insignificante	<ul style="list-style-type: none"> <li>• Radiografias torácicas.</li> <li>• Avaliação da pressão sanguínea</li> <li>• Ecocardiografia em raças de pequeno porte.</li> <li>• Análises laboratoriais básicas (mínimo hematócrito, proteínas totais, creatinina e urianálise).</li> </ul>	<ul style="list-style-type: none"> <li>• Sem tratamento.</li> <li>• Reavaliação por radiografia ou ecocardiografia em 12 meses.</li> </ul>
	<b>2</b> Regurgitação mitral hemodinamicamente significativa dilatação cardíaca		<ul style="list-style-type: none"> <li>• Sem consenso:                             <ul style="list-style-type: none"> <li>• IECAS, β-bloqueadores, restrição ligeira de sódio na dieta.</li> </ul> </li> </ul>
<b>C</b> Animais com alterações estruturais compatíveis com endocardiose que têm ou tiveram sinais clínicos de IC.		<ul style="list-style-type: none"> <li>• Radiografias torácicas.</li> <li>• Ecocardiografia.</li> <li>• Sinais clínicos e exame físico.</li> <li>• Análises laboratoriais (painel bioquímico, hemograma e urianálise).</li> </ul>	Estabilização <ul style="list-style-type: none"> <li>• Furosemida (1-4 mg/kg) em bolus ou CRI (1mg/kg/h).</li> <li>• Acesso a água.</li> <li>• Pimobendan (0,25–0,3 mg/kg PO BID).</li> <li>• Oxigenoterapia se necessária.</li> <li>• Remover efusões se necessário.</li> <li>• Sedação se animais ansiosos estiverem dispneicos.</li> <li>• Sem consenso:                             <ul style="list-style-type: none"> <li>• IECAS, monitorizar pressão sanguínea e resposta respiratória aos sedativos, nitroglicerina.</li> </ul> </li> </ul>
			Crónico <ul style="list-style-type: none"> <li>• Furosemida (2mg/kg PO BID).</li> <li>• IECAS</li> <li>• Pimobendan(0,25–0,3 mg/kg PO BID).</li> <li>• Restrição ligeira de sódio na dieta, monitorizar potássio e suplementar se necessário, dieta com 60kcal/kg.</li> <li>• Sem consenso:                             <ul style="list-style-type: none"> <li>• Espironactalona, digoxina, diltiazem, β-bloqueadores, antitússicos, broncodilatadores, monitorizar magnésio e suplementar na dieta se necessário, ácidos gordos ómega-3.</li> </ul> </li> </ul>
<b>D</b> Animais com alterações estruturais compatíveis com endocardiose, com sinais de IC, refratários ao tratamento do estágio C.		<ul style="list-style-type: none"> <li>• Igual ao estágio C.</li> </ul>	Estabilização <ul style="list-style-type: none"> <li>• Furosemida adicional em ausência de insuficiência renal grave.</li> <li>• Acesso a água.</li> <li>• Oxigenoterapia com recurso a ventilação mecânica se necessário</li> <li>• Nitroprussinato de sódio (0,5-1 µg/kg/minuto inicialmente), hidralazina (0,5-2 mg/kg PO) ou amlodipina (0,05-0,1 mg/kg PO).</li> <li>• IECAS</li> <li>• Pimobendan (0,25–0,3 mg/kg PO BID).</li> <li>• Sem consenso:                             <ul style="list-style-type: none"> <li>• Pimobendan TID, nitroprussinato de sódio ou dobutamina CRI, sildenafil, broncodilatadores.</li> </ul> </li> </ul>
			Crónico <ul style="list-style-type: none"> <li>• Furosemida com aumento da dose conforme necessário.</li> <li>• Espironactalona.</li> <li>• Dieta igual a estágio C.</li> <li>• Sem consenso:                             <ul style="list-style-type: none"> <li>• Hidroclorotiazida, pimobendan TID, digoxina, sildenafil, β-bloqueadores, antitússicos, broncodilatadores.</li> </ul> </li> </ul>

**Tabela I:** Resumo da declaração de consenso da *American College of Veterinary Internal Medicine* para o tratamento e abordagem diagnóstica da endocardiose.



## Anexo V: Neurologia – Miastenia gravis



**Figura I** – Radiografias ventrolateral e lateral direita, respetivamente. Dilatação generalizada do esófago com gás no interior visível em ambas projeções, compatível com megaesófago. Padrão alveolar ao nível dos lobos pulmonares craniais e lobo médio direito, compatível com pneumonia por aspiração (dada a história do paciente).